



Pyopneumothorax tuberculeux

Z. Hany, N. Zaghba, H. Benjelloun, K. Chaanoun, N. Yassine
Service des maladies respiratoires du CHU Ibn Rochd, Casablanca, Maroc.



Introduction

- La tuberculose pose toujours un problème de santé publique au Maroc.
- Le pyopneumothorax tuberculeux est une complication rare, mais grave.

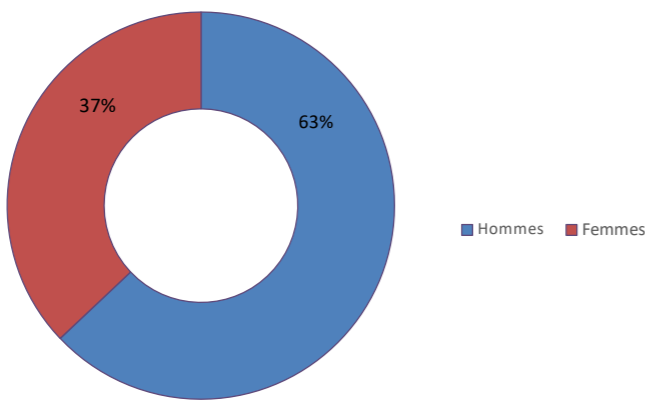
Matériels et méthodes

- Étude rétrospective.
- Entre janvier 2010 et décembre 2022
- 60 cas colligés au service des maladies respiratoires du CHU Ibn Rochd de Casablanca.

Résultats

➤ Epidémiologie :

- Sexe :



- Moyenne d'âge : 37 ans (17 – 71 ans)

➤ Antécédents :

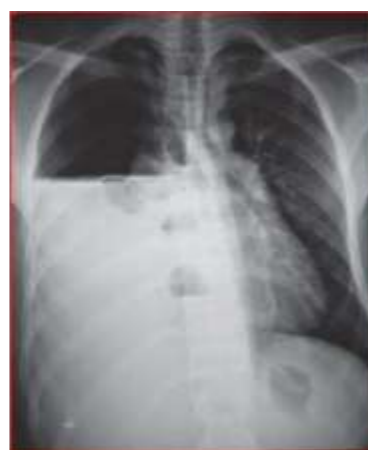Antécédent	Nombre de cas	Pourcentage (%)
Tabagisme	28	52
Diabète	18	26
Tuberculose pulmonaire	10	14
Pyopneumothorax tuberculeux	2	4

➤ Signes fonctionnels :

- Douleur thoracique : Tous les cas
- Altération de l'état général : Tous les cas
- Dyspnée : 50 cas
- Toux: 29 cas

➤ Imagerie thoracique :

Aspect radiologique	Nombre de cas	Pourcentage (%)
Image hydroaérique	54	100
Lésions parenchymateuses	32	60
Localisation droite	36	66



➤ Diagnostic positif : retenu sur :

- Bacilloscopies positives : 28 cas
- BK dans le pus pleural : 28 cas
- GeneXpert dans les expectorations : 25 cas
- GeneXpert dans le pus pleural : 8
- Arguments radio-cliniques : 7 cas

➤ Traitement :

- Traitement Antibacillaire selon le PNLT : Tous les cas
- Drainage thoracique: Tous les cas

➤ Evolution :

- Bonne : 45 cas
- Récidive : 11 cas
- Décès : 4 cas

Conclusion

À travers notre étude, nous rappelons que le pyopneumothorax tuberculeux est une forme rare et grave qui peut révéler ou compliquer une tuberculose évolutive.