



# Pneumomédiastin spontané compliquant une exacerbation d'asthme



W.Bouddine , K.Channoun,H. Benjelloun, N. Zaghiba, N. Yassine

Service des maladies respiratoires du CHU Ibn Rochd, Casablanca, Maroc.

## Introduction

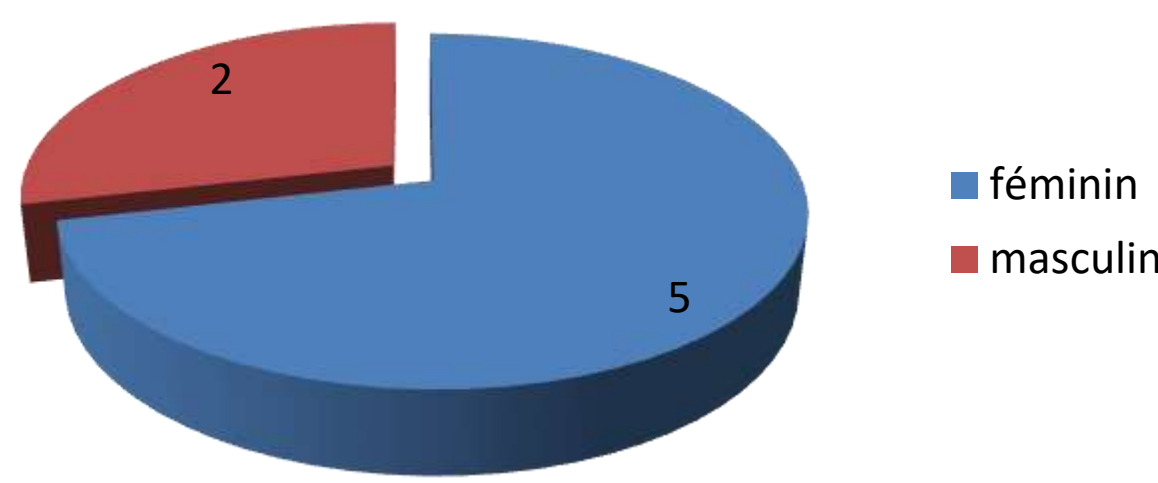
- Le pneumomédiastin est défini par la présence d'air au niveau du médiastin.
- C'est une complication rare de l'exacerbation d'asthme dont le diagnostic repose sur la radiographie thoracique.

## Matériels et méthodes

- Étude rétrospective.
- 12 cas colligés au service des maladies respiratoires du CHU Ibn Rochd de Casablanca.
- Période : entre 2011 et 2023.

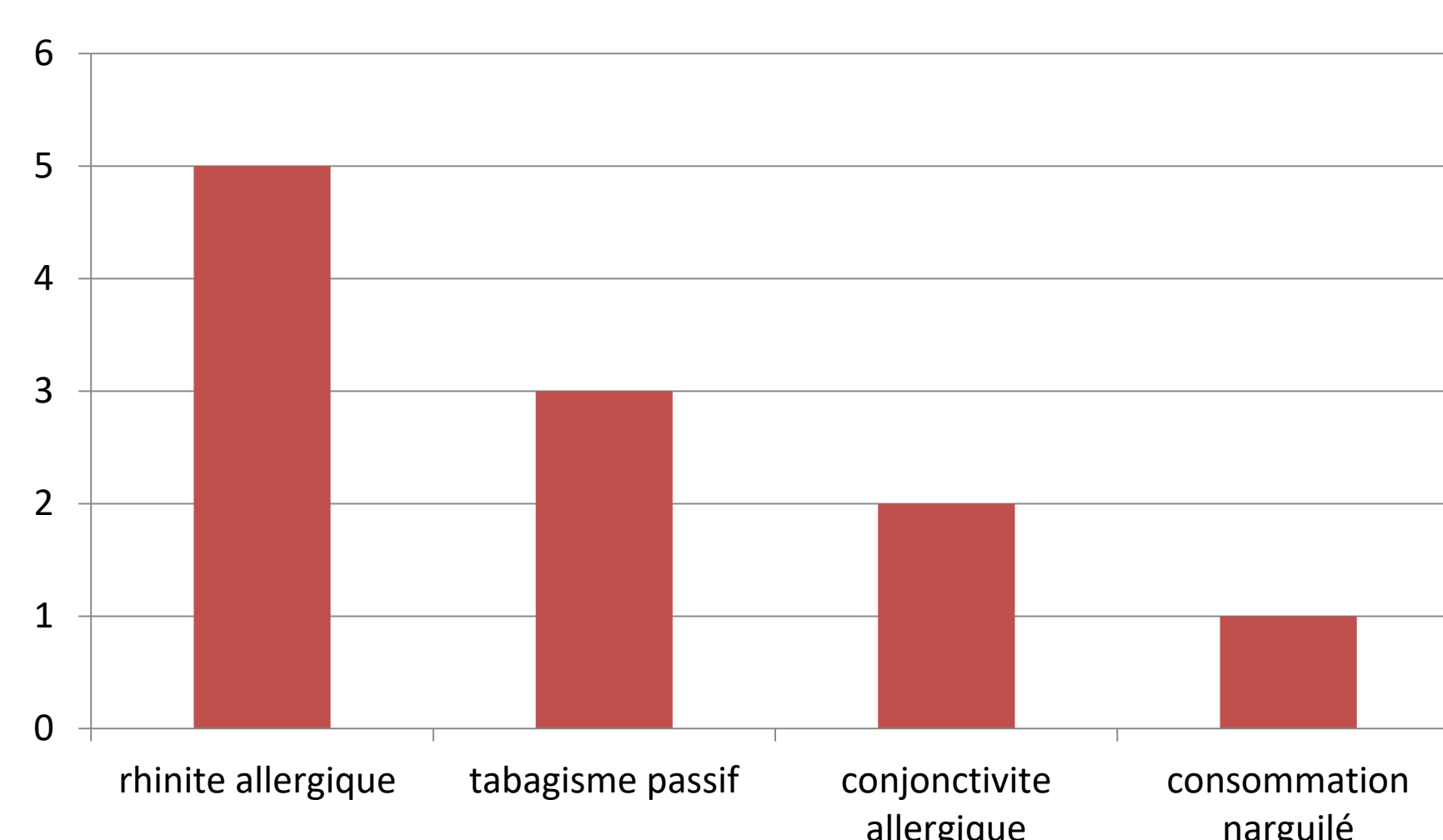
## Résultats

### ➤ Données épidémiologiques des patients :



Moyenne d'âge : 28 ans.

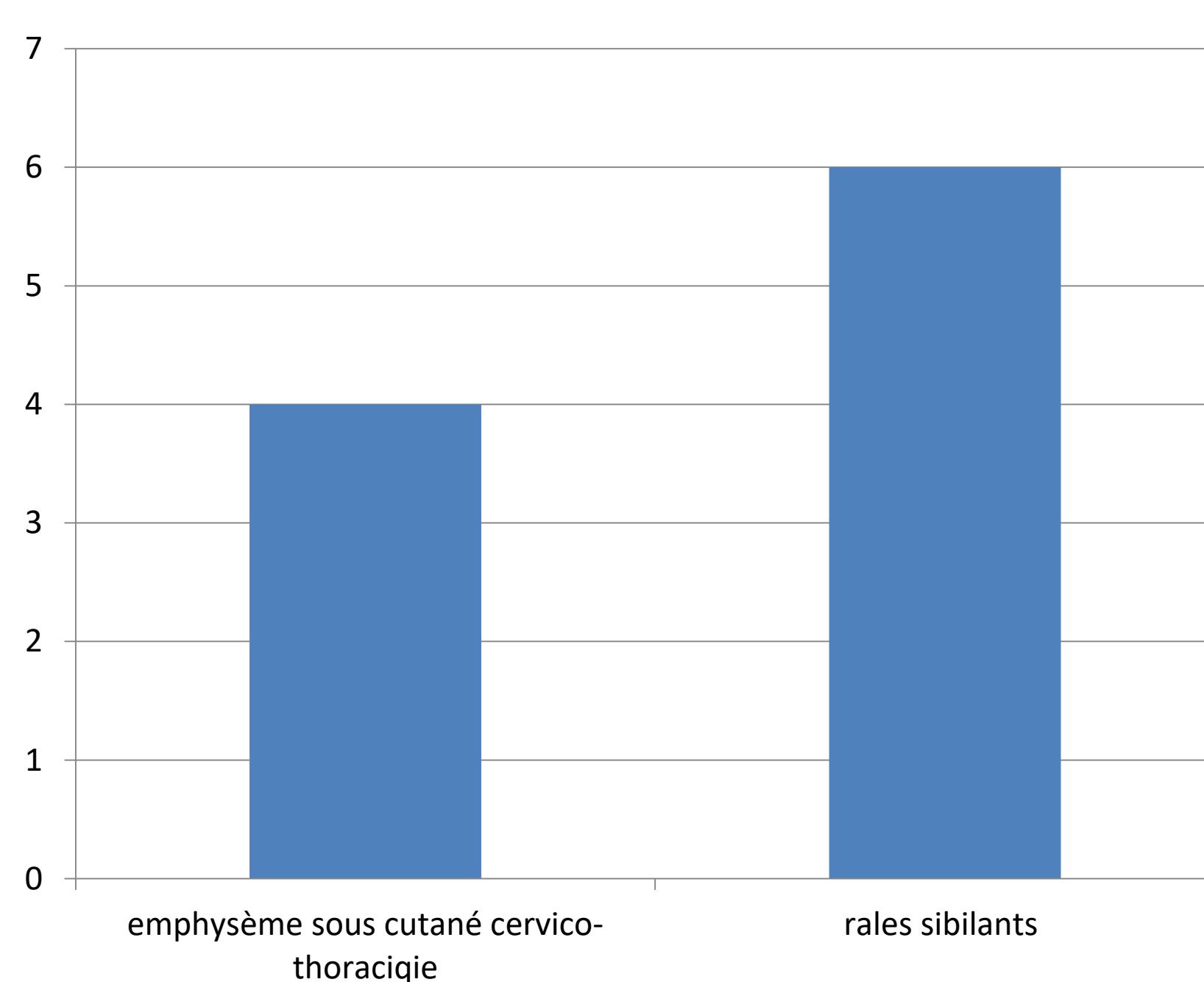
### ➤ Antécédents:



### ➤ Symptomatologie clinique :

- Douleur thoracique : 7 cas
- Dyspnée : 6 cas
- Toux sèche : 6 cas

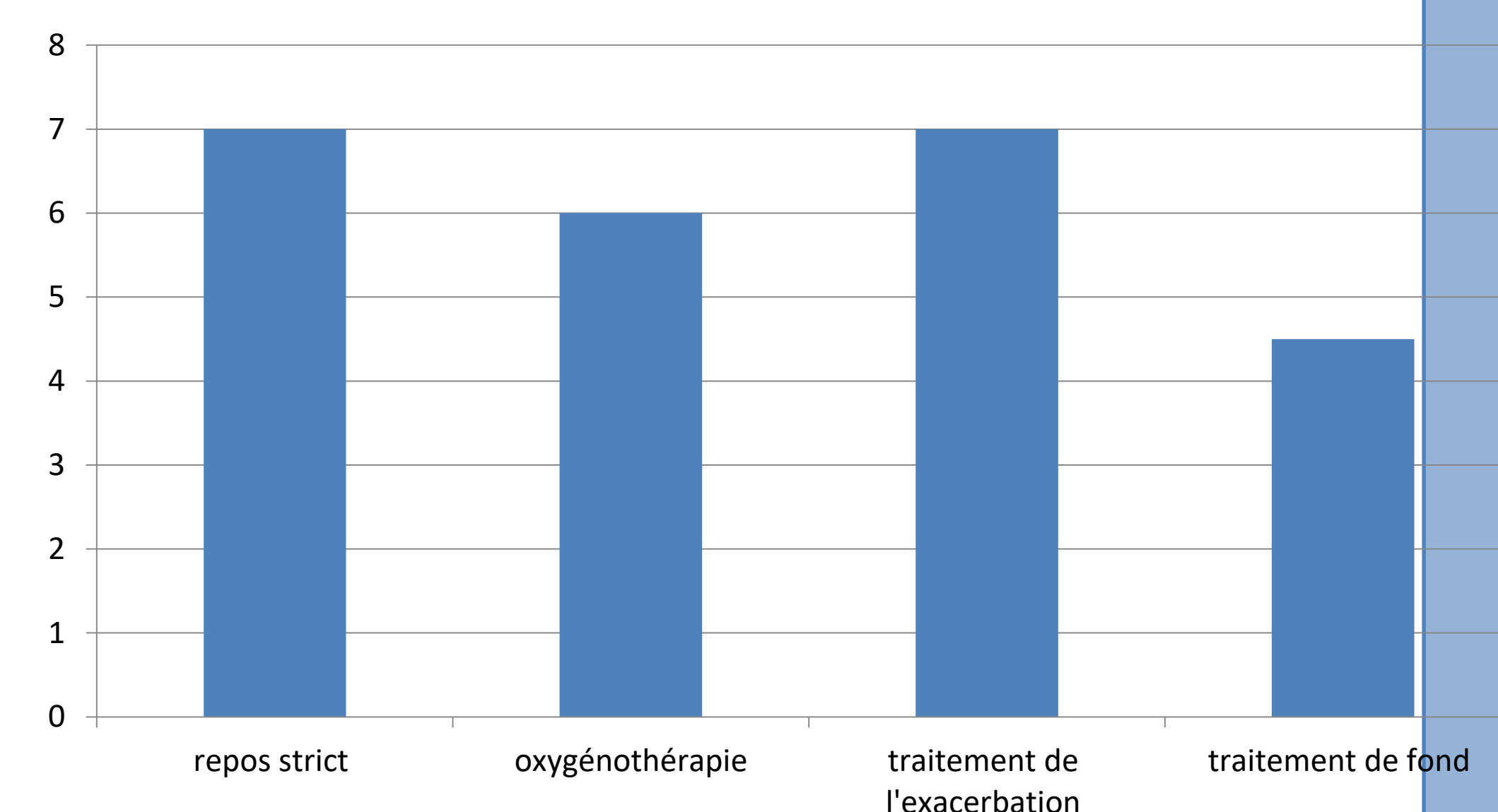
### ➤ Examen clinique :



### ➤ Radiographie thoracique :

Pneumomédiastin dans tous les cas

### ➤ Traitement :



### ➤ Evolution :

Favorable avec une résorption spontanée du pneumomédiastin au bout de 7 jours

## Conclusion

- Le pneumomédiastin est une complication rare de l'exacerbation d'asthme. Un bon contrôle de l'asthme permet d'éviter certaines complications potentiellement graves, mettant parfois en jeu le pronostic vital.