



SYNDROME DE DEMONS-MEIGS

W.Bouddine, k. Channoun, H. Benjelloun, N. Zagbba, N. Yassine
Service des Maladies Respiratoires – CHU Ibn Rochd, Casablanca



Introduction

- Le syndrome de Demons-Meigs associe une tumeur bénigne de l'ovaire et des épanchements séreux (pleural, péritonéal) récidivants mais résorbables après exérèse de la tumeur primitive.
- Très rare, sa physiopathologie reste obscure.

Matériels et méthodes

- Étude rétrospective.
- 10 cas de patientes hospitalisées au service de pneumologie du CHU Ibn-Rochd de Casablanca pour un syndrome de Demons-Meigs.
- Période : Janvier 2017 et Janvier 2023 .

Résultats

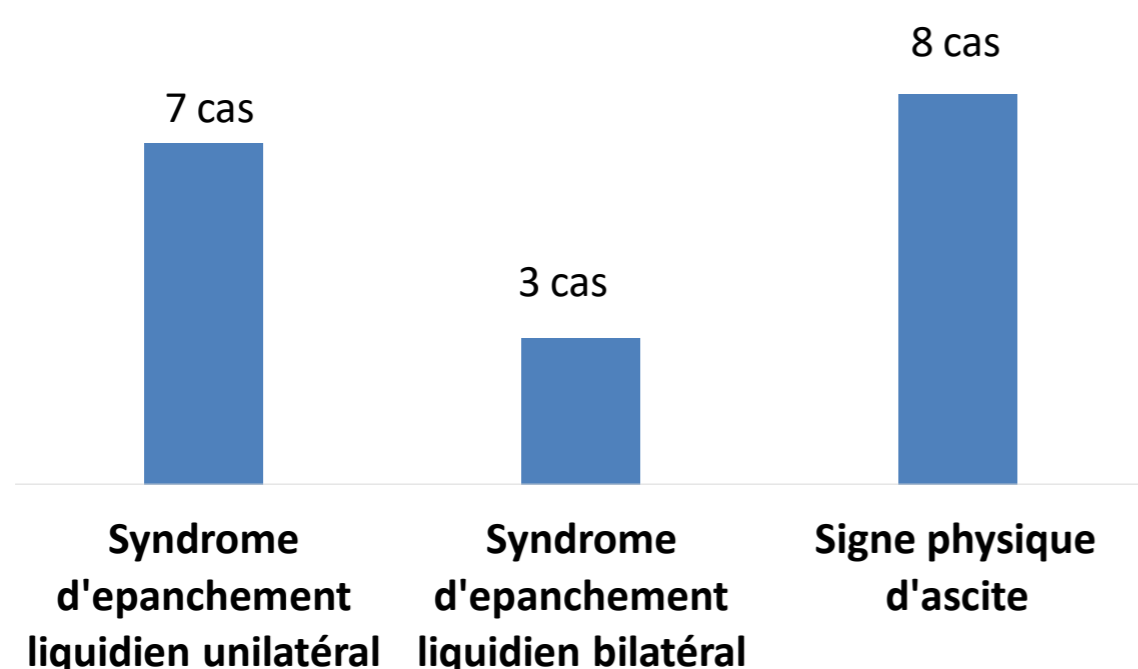
➤ Données épidémiologiques :

- Moyenne d'âge** : 50,5 ans (45-52 ans).

➤ Tableau clinique :

	Nombre de cas	%
Douleur thoracique	10	100

➤ Examen clinique :



➤ Examen paraclinique :

- Imagerie abdomino-pelvienne :**

Masse abdomino-pelvienne dépendante de l'ovaire dans tous les cas.

- Dosage du CA125 :**

Elevé , moyenne de 745 UI/ml

➤ Exploration chirurgicale:

- Ascite séro-hématique
- Fibro-thécome ovarien volumineux

➤ Evolution:

Bonne dans 100% des cas:

- Suites opératoires simples
- Assèchement total et spontané des épanchements

Conclusion

- Le syndrome de Demons-Meigs est une pathologie bénigne et de bon pronostic.
- Le traitement est purement chirurgical entraînant un assèchement spontané des épanchements pleuraux et péritonéaux.