

## Introduction

- La tuberculose est un problème majeur de santé publique au Maroc.
- La tuberculose endobronchique est une localisation peu fréquente de la tuberculose, de manifestations souvent trompeuses.
- Elle présente un polymorphisme radio-clinique et endoscopique très important et prête confusion avec une néoplasie bronchique.

## Matériels et méthodes

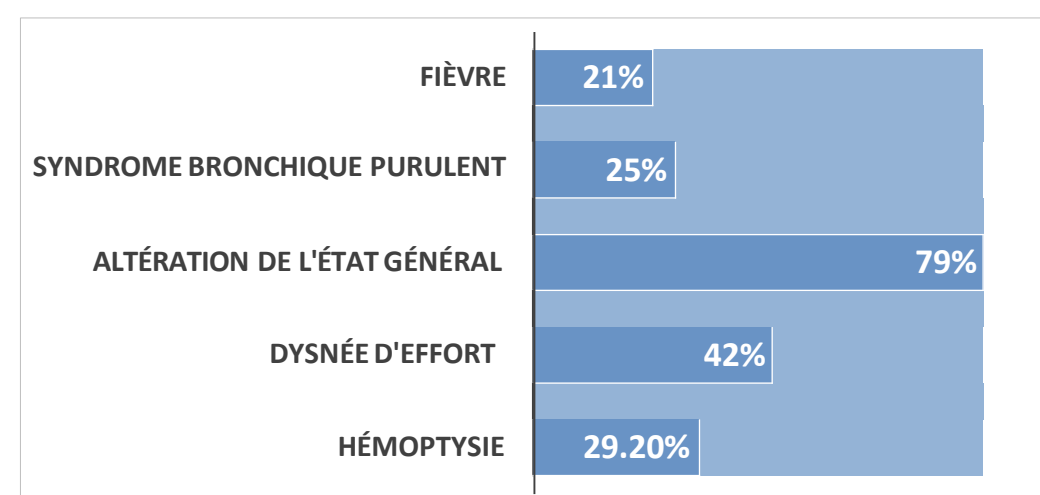
- Étude rétrospective.
- Patients: 32 cas.
- Service des maladies respiratoires de l'hôpital Ibn Rochd de Casablanca
- Période: Janvier 2012 à Aout 2022.

## Résultats

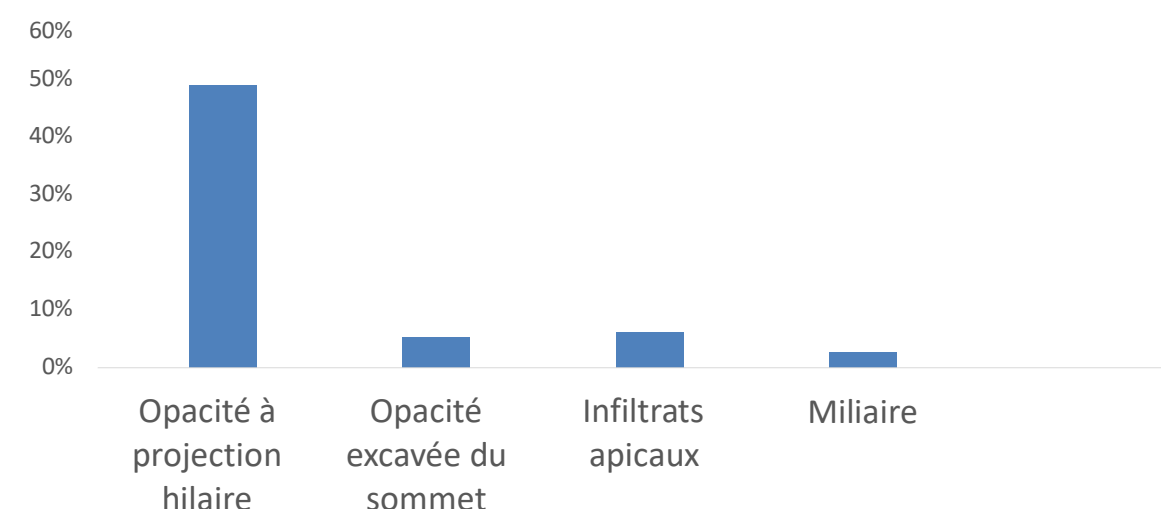
### Données épidémiologiques:

- Sexe :
  - Femme: 47%
  - Homme: 53%
- Moyenne d'âge : 48 ans.
- Délai moyen de diagnostic : 3 mois et demi.

### Symptômes cliniques:

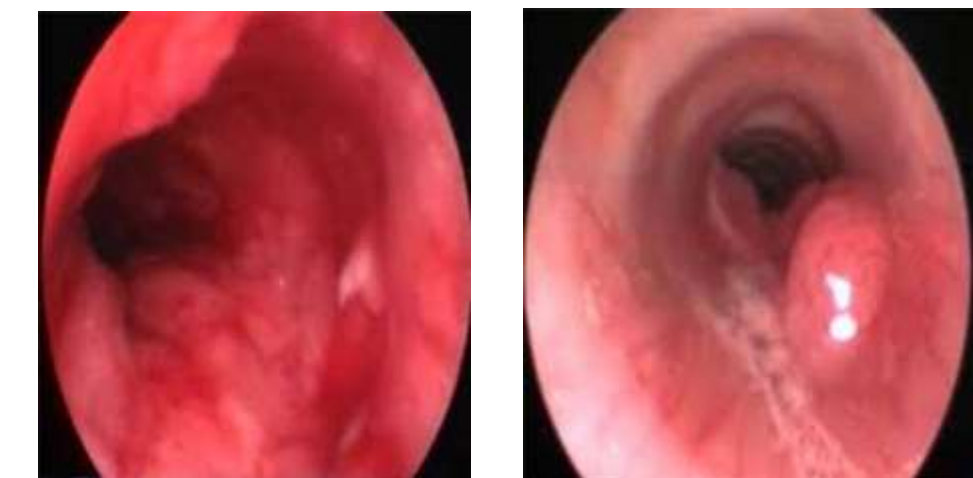

### Imagerie thoracique:



### Bronchoscopie

Aspect endoscopique	Nombre de cas	%
Épaississements des éperons	3	9
Granulations blanchâtres endobronchiques	18	56
Bourgeons d'allure tumoral	9	28
Fistule ganglio bronchique	2	6



### Moyens de confirmation:

Moyens	Nombre de cas	%
Biopsies bronchiques	29	90%
Liquide d'aspirations bronchique	6	18%
Baciloscopie dans les expectorations	18	56%

### Traitement:

- Traitement antibacillaire: 32 cas.
- Corticothérapie orale: 8 cas.

### Evolution:

- Bonne: 30 cas.
- Décès: 2 cas.

## Conclusion

Cette étude montre le polymorphisme clinique, radiologique et endoscopique de la tuberculose bronchique rendant son diagnostic difficile et l'importance d'une confirmation bactériologique et/ou histologique.