

Introduction

- Le mésothéliome pleural malin est une tumeur maligne primitive de la plèvre de pronostic redoutable.
- L'objectif de notre étude est de déterminer les différents aspects radio-cliniques, thérapeutiques et évolutifs du mésothéliome pleural malin.

Matériels et méthodes

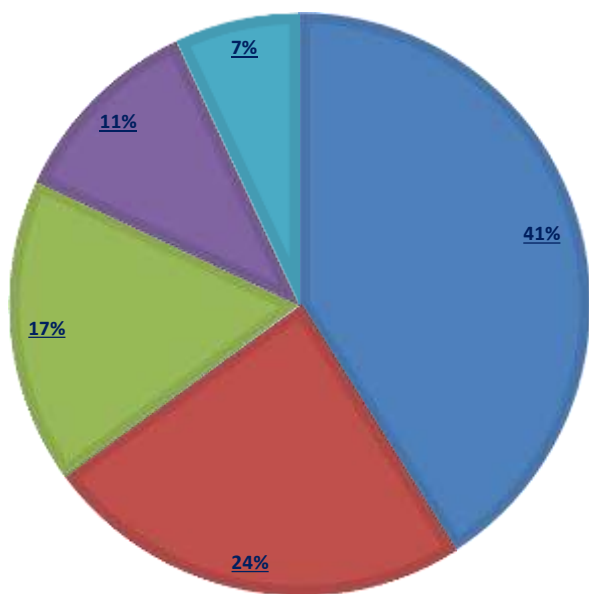
- Etude rétrospective.
- 30 cas ayant un mésothéliome pleural malin colligés au service des maladies respiratoires du CHU Ibn Rochd de Casablanca.
- Période : entre 2000 et 2023.

Résultats

Données épidémiologiques:

- Prédominance masculine : 66%.
- Moyenne d'âge : 59ans (51- 68 ans).
- Exposition à l'amiante : 63 %.

Profession:

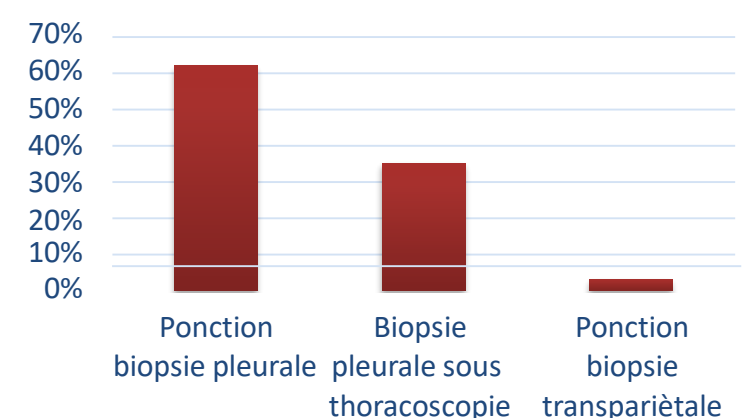


■ Maçon
■ Peintre de Batiment
■ Soudeur
■ Platrier
■ Electricien

Symptomatologie clinique:

Symptômes	Nombre de cas	%
Douleur thoracique	30	100
Dyspnée	20	67
Altération de l'état général	30	100

Moyens diagnostiques:



Aspects radiologiques:

Aspects radiologiques	Nombre de cas	%
Pleurésie	30	100
Lésions parenchymateuses	25	83
Plèvre mamelonnée	19	63
Calcifications pleurales	1	3

Traitement:

- Traitement palliatif : 25 cas.
- Traitement chirurgical: 5 cas.
- Talcage thoracique: 16 cas.

Evolution:

- Décès : 12 cas.
- Sous chimiothérapie : 10 cas.
- Guérison : 3 cas.
- Perdus de vue : 5 cas.

Conclusion

À travers notre étude, nous insistons sur les difficultés diagnostiques et thérapeutiques ainsi que le pronostic sombre du mésothéliome pleural malin.