



Hydatidoses thoraciques compliquées

Z.LAKLAAI, N.Zaghba, H.Benjelloun, K.Chaanoun, N.Yassine

Service des maladies respiratoires, CHU Ibn Rochd , Casablanca.



Introduction

- Le poumon représente la deuxième localisation de l'hydatidose, après le foie.
- Les kystes hydatiques thoraciques compliqués sont redoutables et peuvent

Matériels et méthodes

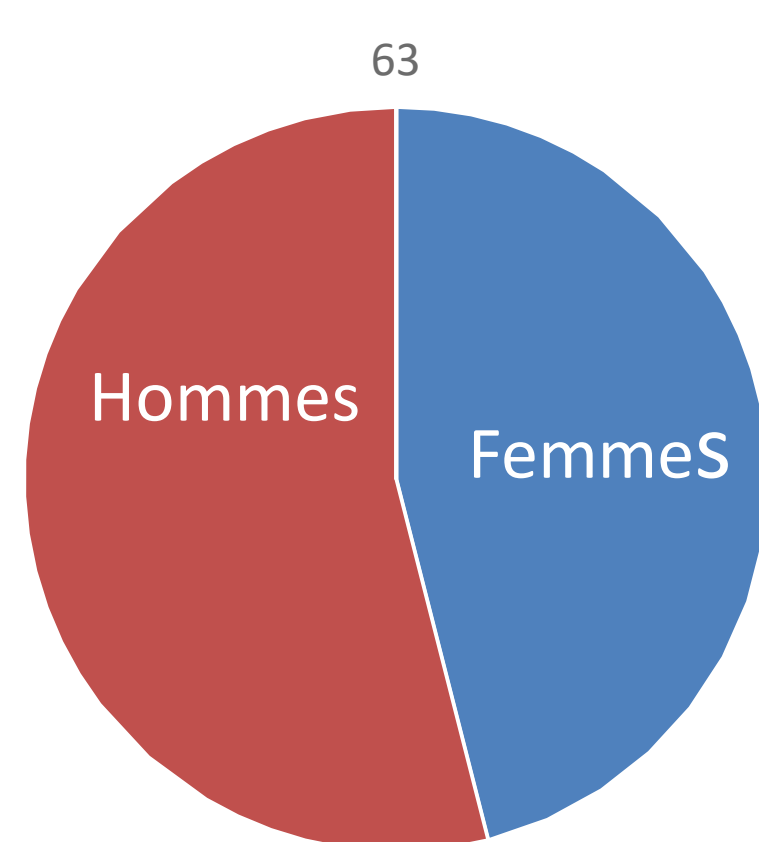
- Étude rétrospective.
- 63 cas colligés au service des maladies respiratoires du CHU Ibn Rochd de Casablanca.

2022.

Résultats

Epidémiologie

- Prédominance masculine

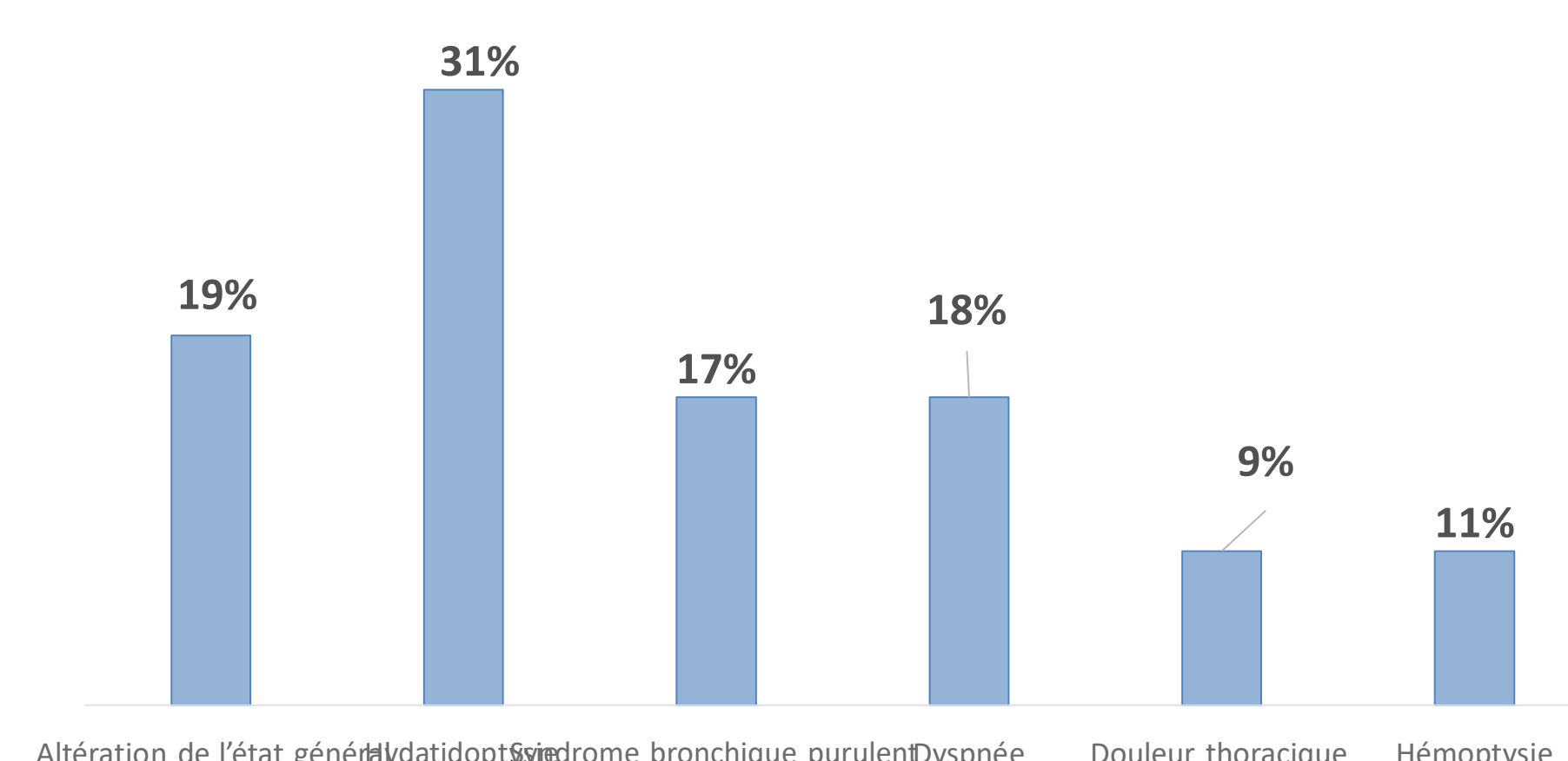


- Moyenne d'âge : **42 ans** (17 – 73 ans).

Antécédents :

ATCDs	Nombre de cas	Pourcentage
Origine rurale	63	100%
Kyste hydatique pulmonaire opéré	9	14%
Kyste hydatique hépatique opéré	5	8%

Symptomatologie clinique



Imagerie thoracique :

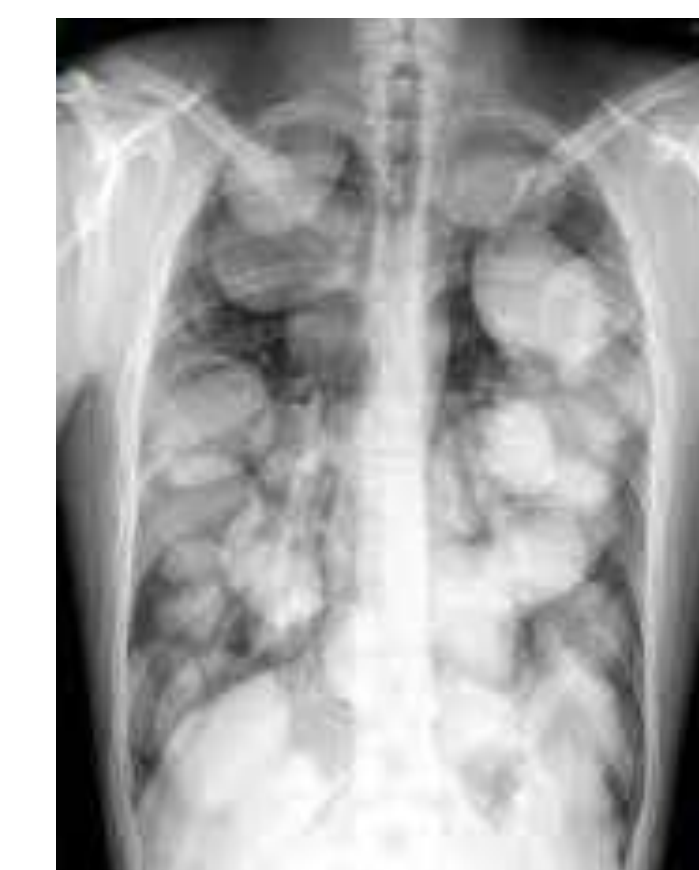

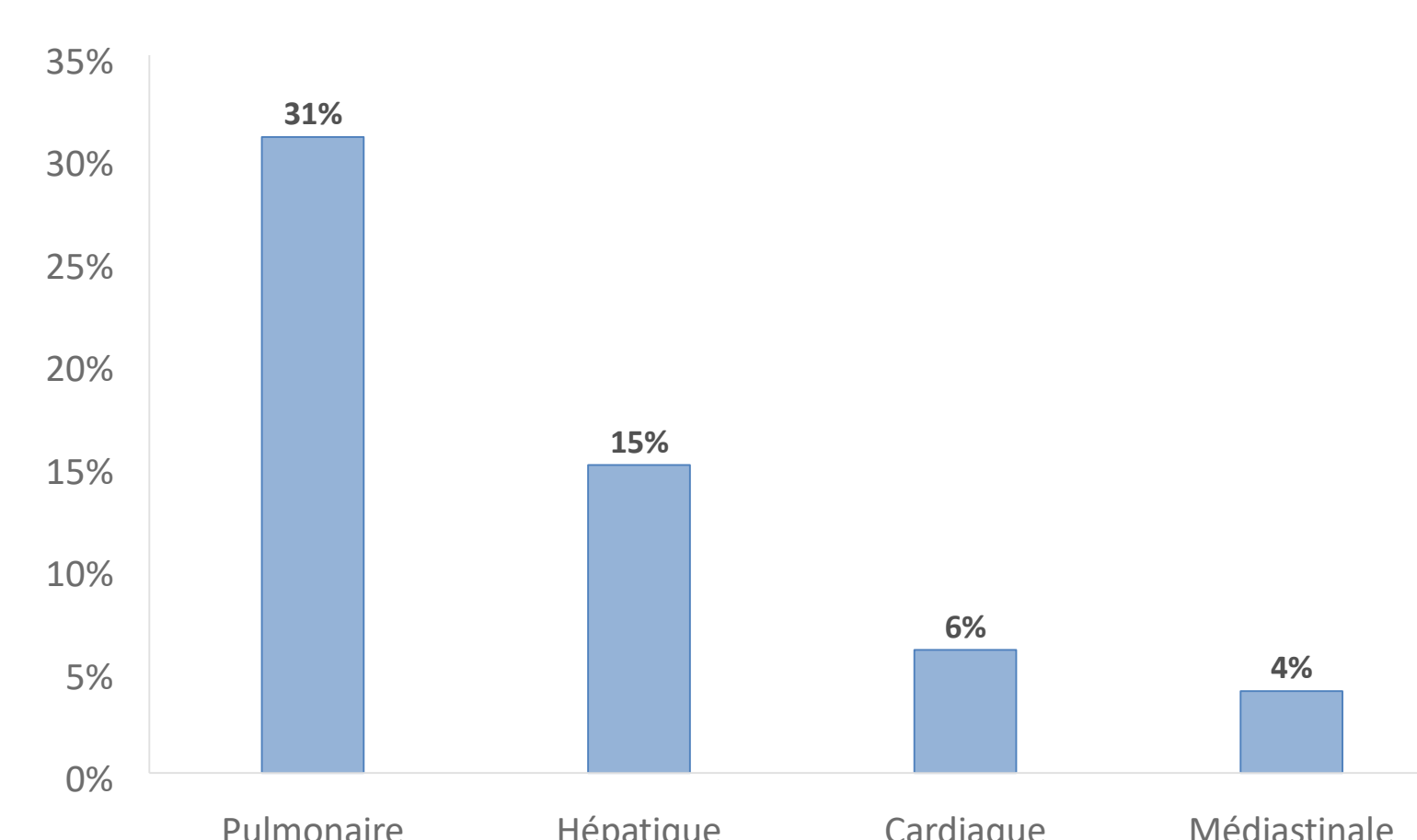
Figure 1

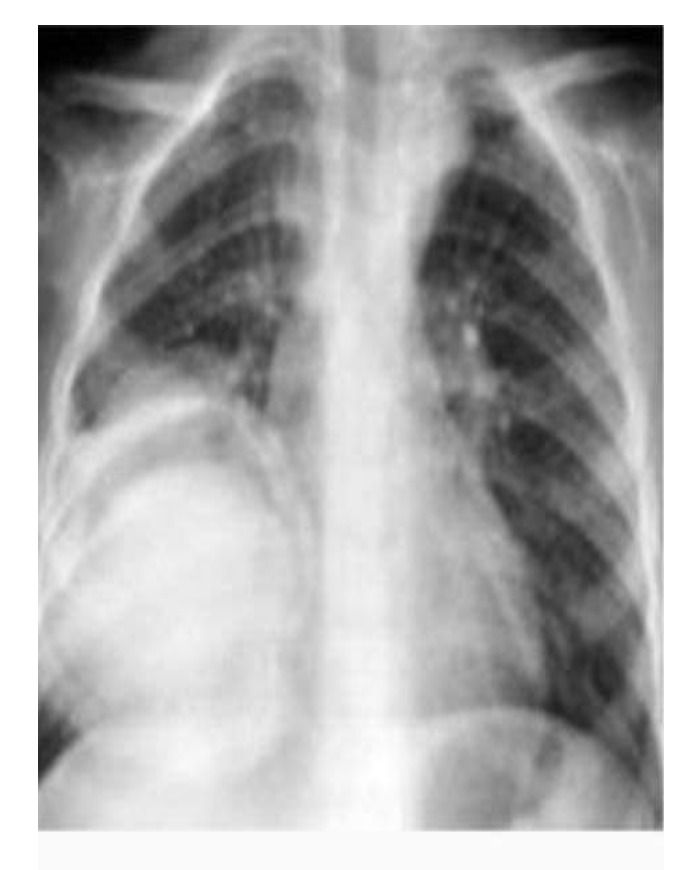

Figure 2

Complications

- Rupture dans les bronches 40%, la plèvre 5% et association des deux 7,5%
- Localisation secondaire



Examen paraclinique

- Sérologie hydatique positive dans 93% des cas
- Bronchoscopie: membrane hydatique dans 18 %

Traitement

- Chirurgical: 48 cas
- Médical : 12 cas
- Bonne évolution chez 49 cas.

Conclusion

Le kyste hydatique compliqué reste une pathologie redoutable nécessitant une prise en charge lourde d'où l'intérêt de la prévention