

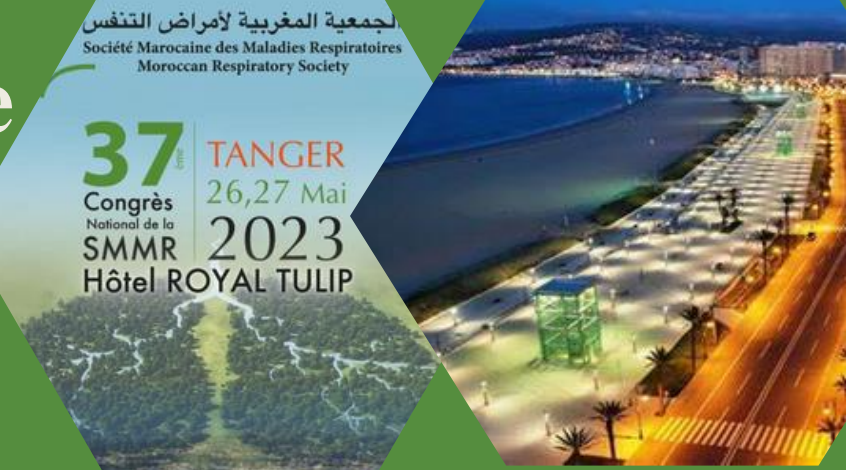# Le pneumomédiastin spontané compliquant une exacerbation d'asthme

S. El Hanafy, S.Msika, H. Arfaoui, H.Jabri, W.El khattabi, M. H. Afif

Service des Maladies Respiratoires, Hôpital 20 Août 1953, CHU Ibn Rochd, Casablanca, Maroc

الجمعية المغربية لأمراض التنفس  
Société Marocaine des Maladies Respiratoires  
Moroccan Respiratory Society

37<sup>e</sup> TANGER  
Congrès National de la SMMR  
26,27 Mai 2023  
Hôtel ROYAL TULIP



## INTRODUCTION

Le pneumomédiastin est défini par la présence d'air au niveau du médiastin, c'est une affection rare mais non exceptionnelle dont l'incidence est estimée à 1/32896 de la population générale et survient essentiellement chez l'adolescent et l'adulte jeune dont l'évolution est souvent favorable. et représente une rare complication de l'exacerbation d'asthme

## OBJECTIFS

Décrire le profil clinique, radiologique et évolutif des patients admis pour pneumomédiastin compliquant une exacerbation d'asthme.

## MATERIELS ET METHODES

- Etude rétrospective
- Service de pneumologie 20 août de Casablanca sur une période allant de mai 2019 à octobre 2022
- 6 cas
- Fiche d'exploitation préétablie

## RESULTATS

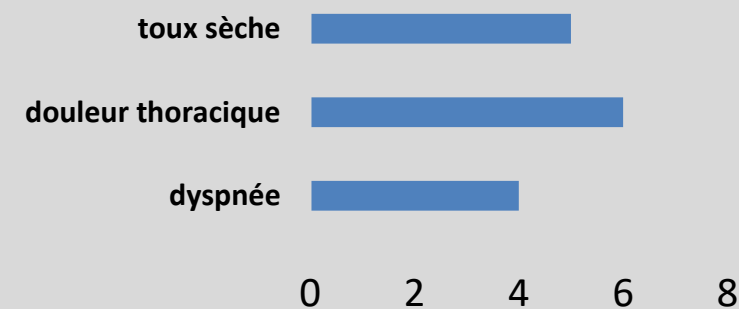
### Profil épidémiologique:

- Moyenne d'âge : 23 ans
- Sexe : prédominance masculine (4H/2F)

### Antécédents :

- Asthmatique depuis l'enfance : tous les cas
- Tabagisme : 2 cas

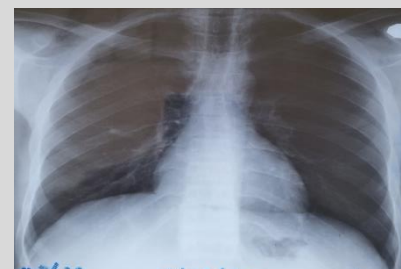### Symptomatologie clinique :



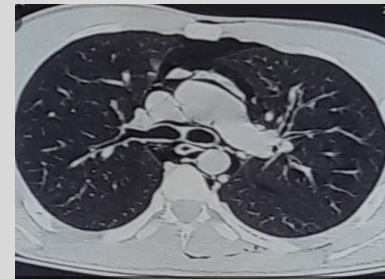### Examen clinique :

- Râles sibilants : tous les cas
- Emphysème sous cutané cervico-thoracique : 2 cas

### Radiographie thoracique :



### TDM thoracique :



### Traitement :

- Hospitalisation
- repos strict
- oxygénothérapie faible débit
- traitement de l'exacerbation et de fond de l'asthme

**Durée moyenne d'hospitalisation :**  
5 jours

### Evolution :

favorable dans tous les cas

## DISCUSSION

Le pneumomédiastin spontané est une entité très rare et bénigne.

Le pneumomédiastin spontané, d'apparition le plus souvent brutale, se retrouve préférentiellement chez l'adulte jeune, de sexe masculin, ayant un morphotype longiligne [1].

Sa physiopathologie fait appel à un emphysème par la création d'un gradient de pression survenant lors des phénomènes d'hyperpression dans les alvéoles proches des septas vasculaires en périphérie des lobules (effet macklin)[2].

Elle peut être accompagnée de dyspnée, de toux, de dysphonie et de dysphagie.

A l'examen clinique on peut retrouver une crépitation neigeuse témoignant d'un emphysème sous cutané.

Bien que rare les complications de cette pathologie sont le pneumothorax et le pneumomédiastin sous tension.

qui peut être responsable de tamponnade gazeuse.

Le traitement associe le repos, l'oxygénothérapie et les antalgiques, une surveillance clinique, ainsi qu'un monitoring cardio-respiratoire, sont souvent nécessaires quelques jours avant un contrôle de sortie par radiographie ou scanner thoracique.

Le pneumomédiastin sous tension, doit quant à lui, être drainé. Le drainage se fera soit par insertion d'un cathéter au niveau du creux sussternal, soit par une petite médiastinostomie [3].

## CONCLUSION

Ce travail a permis de souligner l'intérêt du bon contrôle de la maladie asthmatique afin d'éviter les complications, notamment le pneumomédiastin, complication rare pouvant être mortel.

## REFERENCES

- [1] Panacek EA, Singer AJ, Sherman BW, et al. Spontaneous pneumomediastinum: clinical and natural history. Ann Emerg Med. 1992 Oct;21(10):1222-7
- [2] Macklin MT, Macklin CC. Malignant interstitial emphysema of the lungs and mediastinum as an important occult complication in many respiratory diseases and other conditions: an interpretation of the clinical literature in the light of laboratory experiment. Medicine. 1944;23(4):281-358
- [3] Dondelinger RF, Coulon M, Kurdziel JC, Hemmer M. Tension mediastinal emphysema: emergency percutaneous drainage with CT guidance. European journal of radiology. 1992;15(1):7-10