

Apport de la sérologie hydatique dans le diagnostic de l’hydatidose thoracique

Nahidi M., Msika S., Arfaoui H., El Khattabi W., Jabri H., Afif M H

Service des maladies respiratoires, Hôpital 20 août 1953, Casablanca, Maroc

Résumé:

La bronchoscopie souple représente une véritable alternative diagnostique, permettant d’apporté un appui au diagnostic des kyste hydatique pulmonaire. La bronchoscopie est essentiellement indiquée dans le kyste hydatique pulmonaire compliqué, devant les aspects lésionnels douteux et devant les aspects radiologiques atypiques.

À travers une étude rétrospective, descriptive et observationnelle faite au centre hospitalo-universitaire Ibn Rochd au sein du service de pneumologie de l’hôpital 20 août, concernant 190 patients, et comparative aux données de la littérature nous concluons que simultanément aux faisceaux d’arguments cliniques, à la radiographie et la TDM thoracique ainsi que la bronchoscopie souple apporte souvent des éléments diagnostiques en cas d’hydatidose thoracique.

Introduction:

L’hydatidose pulmonaire est la deuxième localisation d’hydatidose après la localisation hépatique. Le diagnostic repose sur un faisceaux d’arguments et la bronchoscopie souple représente une véritable alternative diagnostique, permettant d’apporté un appui au diagnostic des kyste hydatique pulmonaire. La bronchoscopie est essentiellement indiquée dans le kyste hydatique pulmonaire compliqué, devant les aspects lésionnels douteux et devant les aspects radiologiques atypiques.

Matériels et méthodes:

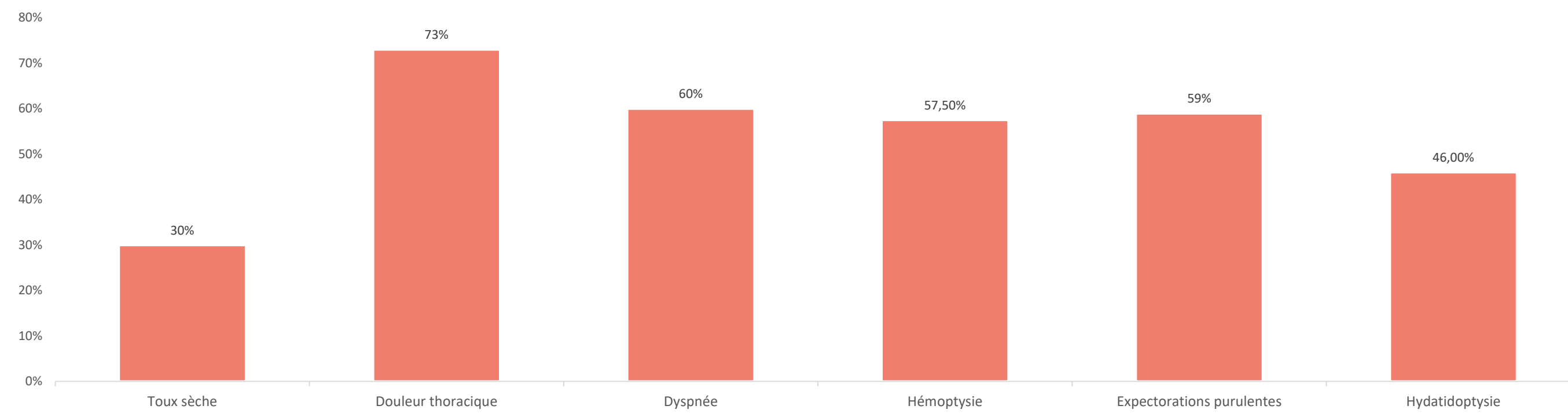
- Nous avons mené une étude rétrospective et descriptive portant sur 190 dossiers d’hydatidose thoracique unique ou multiple de patients hospitalisés au service des maladies respiratoires de l’Hôpital 20 août à Casablanca entre de janvier 2011 à février 2023.
- L’objectif de notre étude est de déterminer l’apport de la bronchoscopie souple dans le diagnostic positif des hydatidoses thoraciques.

Résultats

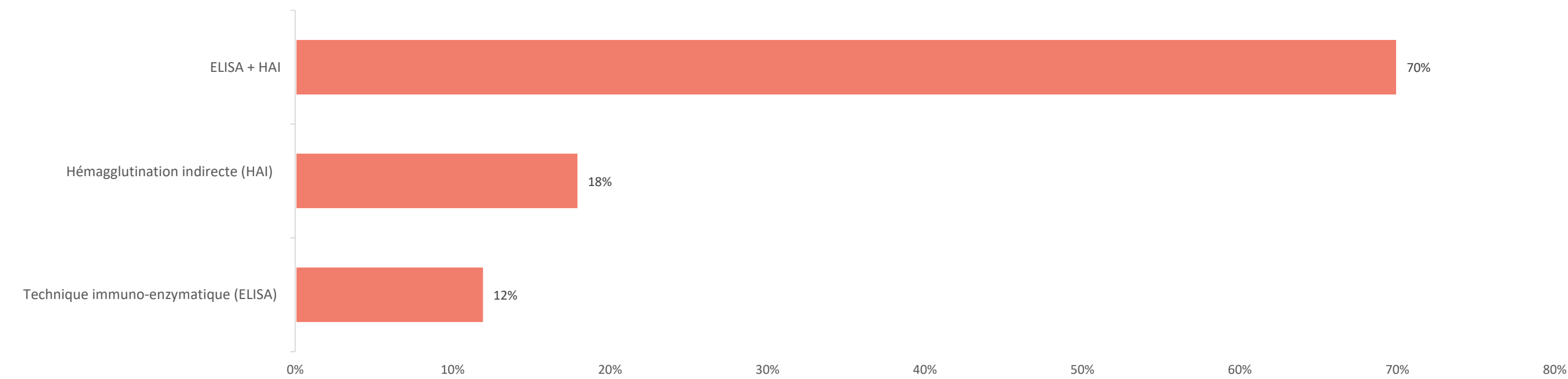
Caractéristiques générales:

- Prédominance masculine: 52,6%
- Age moyen: 36 ans
- Contage hydatique: 153 patients

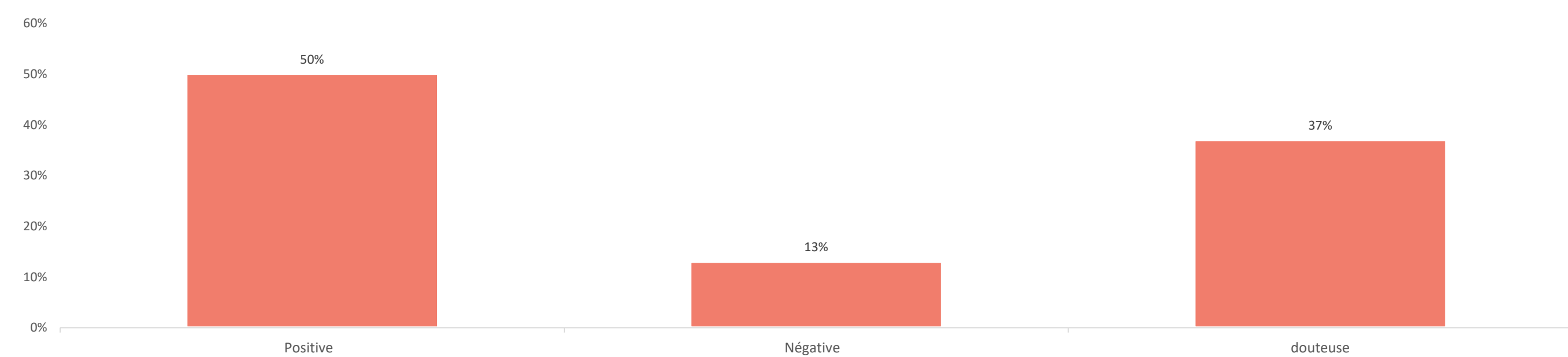
Présentation clinique:



Moyens sérologiques:



Apport de la sérologie hydatique:



Discussion:

Hydatidose pulmonaire est due à l’infestation chez l’homme (hôte accidentel) par la forme larvaire du parasite de la famille des cestode dit échinococcus granulosus. Le diagnostic du kyste hydatique pulmonaire repose sur un faisceau d’arguments dont fait partie la sérologie hydatique. La méthode d’ HAI est une technique semi-quantitative mettant en évidence des antigènes sur un élément figuré (érythrocytes), le résultat est exprimé sous forme de « dilution » du sérum, à partir de laquelle un test positif est observé (seuil fixé à 1/80) sensibilité 90% mais n’a de valeur que si associé au test ELISA qui est une technique quantitative mettant en évidence une réaction antigène-anticorps grâce à une réaction colorée, le résultat est converti en pourcentage de positivité (Sensibilité: 96%) (1)

À l'heure actuelle, le meilleur diagnostic sérologique initial de l’hydatidose semble reposer sur une combinaison des tests EIA (ELISA) et HAI. L’utilisation concomitante de ces deux techniques permettrait d’atteindre des taux de sensibilité diagnostique allant de 85 à 96 %

Les méthodes immunoprotéomiques sont de nouvelles approches qui semblerait être capable de surmonter le manque de marqueurs spécifiques et l’efficacité sérologique qui reste relativement faible. (2)

Conclusion:

Simultanément aux faisceaux d’arguments cliniques et à la radiographie et la TDM thoracique, la sérologie hydatique apporte souvent des éléments diagnostiques et permet de suivre l’efficacité thérapeutique.

Références:

- (1): echinococcus_granulosus,” <http://parasitologie.univ-lorraine.fr>. 2018 .
- (2): Sadat F. et al. Journal of Cardiothoracic Surgery 2023