

SEMINOME PRIMITIF DU MEDIASTIN : A PROPOS D'UN CAS

Moumni S., El Khatibi W., Ajim A., Bougteb N., Arfaoui H., Jabri H., Afif MH.

Service de pneumologie, Hôpital 20 août 1953, CHU Ibn Rochd, Casablanca(Maroc)

INTRODUCTION

Le séminome primitif du médiastin est une tumeur germinale rare qui intéresse le plus souvent le médiastin antéro-supérieur à croissance très lente et potentiel de métastase limité, souvent asymptomatiques et très sensibles à la chimiothérapie et à la radiothérapie.

OBJECTIFS

Notre travail a pour but de décrire l'aspect clinique radiologique et évolutif du séminome médiastinal primitif

MATERIELS ET METHODES

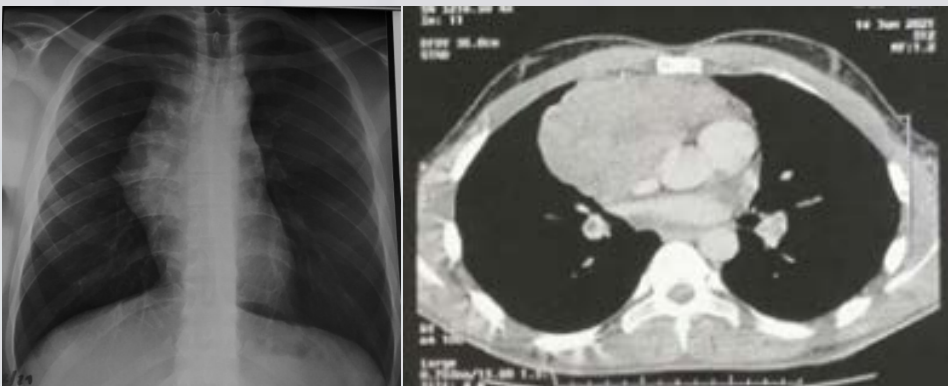
Nous rapportons l'observation d'un jeune homme de 26 ans hospitalisé au service des maladies respiratoire à hôpital 20 août de Casablanca pour un élargissement médiastinal

RESULTATS

La symptomatologie faite de toux sèche et de dyspnée, compliquée par la suite d'un syndrome cave supérieur à sa phase d'état

■Imagerie thoracique:

➤Masse médiastinale antérieure occupant l'étage supérieur et moyen de densité tissulaire



➤Les marqueurs tumoraux notamment l'alpha-foetoprotéine et bêta-hCG étaient normaux.

➤Le diagnostic positif :

■PBTP scannoguidée de la masse médiastinale avec échographie scrotale sans anomalies

➤Le traitement:

■Poly-chimiothérapie sous le protocole BEP avec surveillance scannographique après la fin du traitement par la TEP-Scan

➤Evolution:

■ Rémission complète après 4 cures de chimiothérapie.

DISCUSSION:

■Le séminome primitif du médiastin constitue 3 à 4 % de toutes les tumeurs médiastinales et 20% à 30% des tumeurs germinales médiastinales avec une prédominance masculine (> 90 % des cas) et un pic de fréquence à 20 et 35 ans.(1)

■C'est une tumeur germinale rare occupant souvent le médiastin antéro-supérieur avec une croissance très lente et un potentiel de métastase limité. Souvent asymptomatiques et très sensibles à la chimiothérapie et à la radiothérapie, une intervention chirurgicale peut également être utilisée.(2)

CONCLUSION:

Le séminome est une tumeur germinale rare de l'adulte jeune , souvent asymptomatique. Les marqueurs tumoraux sont classiquement normaux ; le diagnostic est histologique Le traitement est basé sur la chimiothérapie avec un bon pronostic dans la majorité des cas(3).

REFERENCES

- (1) Liu et al. Diagnostic Pathology 2014, 9:33
- (2) Michael A. Vincent Medical Center University Hospital of Ioannina, Mediastinal Seminoma; 2021
- (3) Napieralska A, and al Primary mediastinal seminoma. J Thorac Dis. 2018 Jul;10(7):4335-4341

LIENS D'INTERET

Les auteurs déclarent ne pas avoir de liens d'intérêt