

# L'apport de la biopsie nasale dans le diagnostic de la sarcoïdose thoracique

Belhaj C., El Khattabi W., Ajim A., Bougteb N., Arfaoui H., Jabri H., Afif MH.

Service des Maladies Respiratoires, Hôpital 20 Août, Casablanca, Maroc

## INTRODUCTION

La sarcoïdose est une granulomatose multisystémique avec une affinité médiastino-pulmonaire. L'atteinte sino nasale reste une localisation chronique peu connue et peu fréquente de la maladie sarcoïdique mais d'intérêt important dans le diagnostic de la sarcoïdose grâce à l'aspect clinique et l'individualisation du granulome tuberculoïde sans nécrose caséuse en étude histopathologique.

## METHODES

Nous avons tenté de chercher cet intérêt via une étude rétrospective portant sur 19 cas de sarcoïdose thoracique colligés au service de pneumologie 20 Août 1953 de Casablanca de janvier 2020 jusqu'en août 2023.

## RESULTATS

La moyenne d'âge était de 44,8 ans (ET =14 ans) avec une prédominance féminine (16 cas). Le diagnostic est retenu sur un faisceau d'arguments cliniques, biologiques, histologiques et après élimination des diagnostics différentiels, notamment la tuberculose dans notre contexte. Les stades de la sarcoïdose étaient diversifiés (Fig. 1).

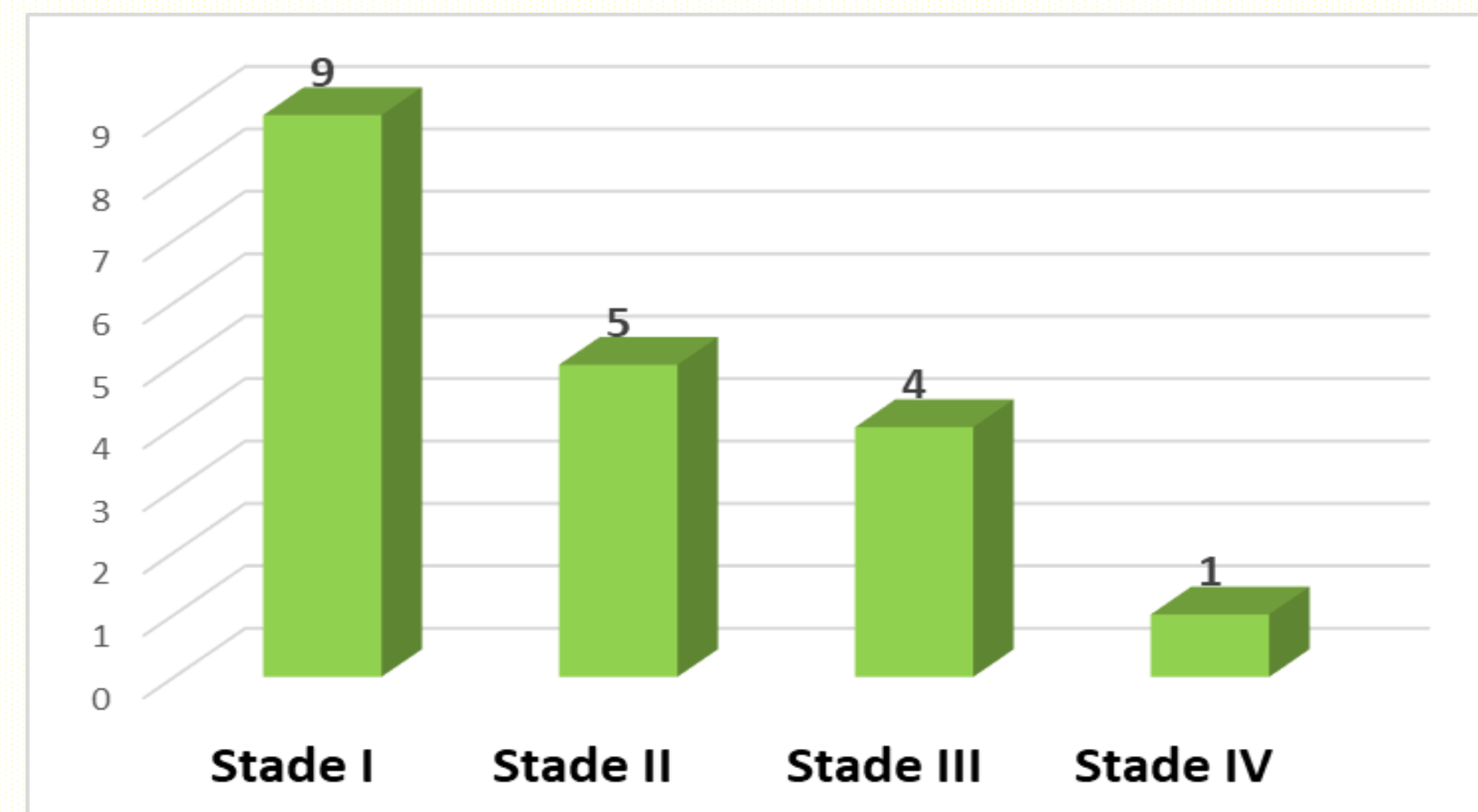


Fig. 1: Stades de sarcoïdose thoracique par cas

Le taux d'enzyme de conversion de l'angiotensine était élevé dans 3 cas et normal dans le reste des cas. La nasorhinocavoscopie avec biopsie de la muqueuse avait été réalisé chez tous les malades ayant une symptomatologie nasale révélant (Fig. 2):

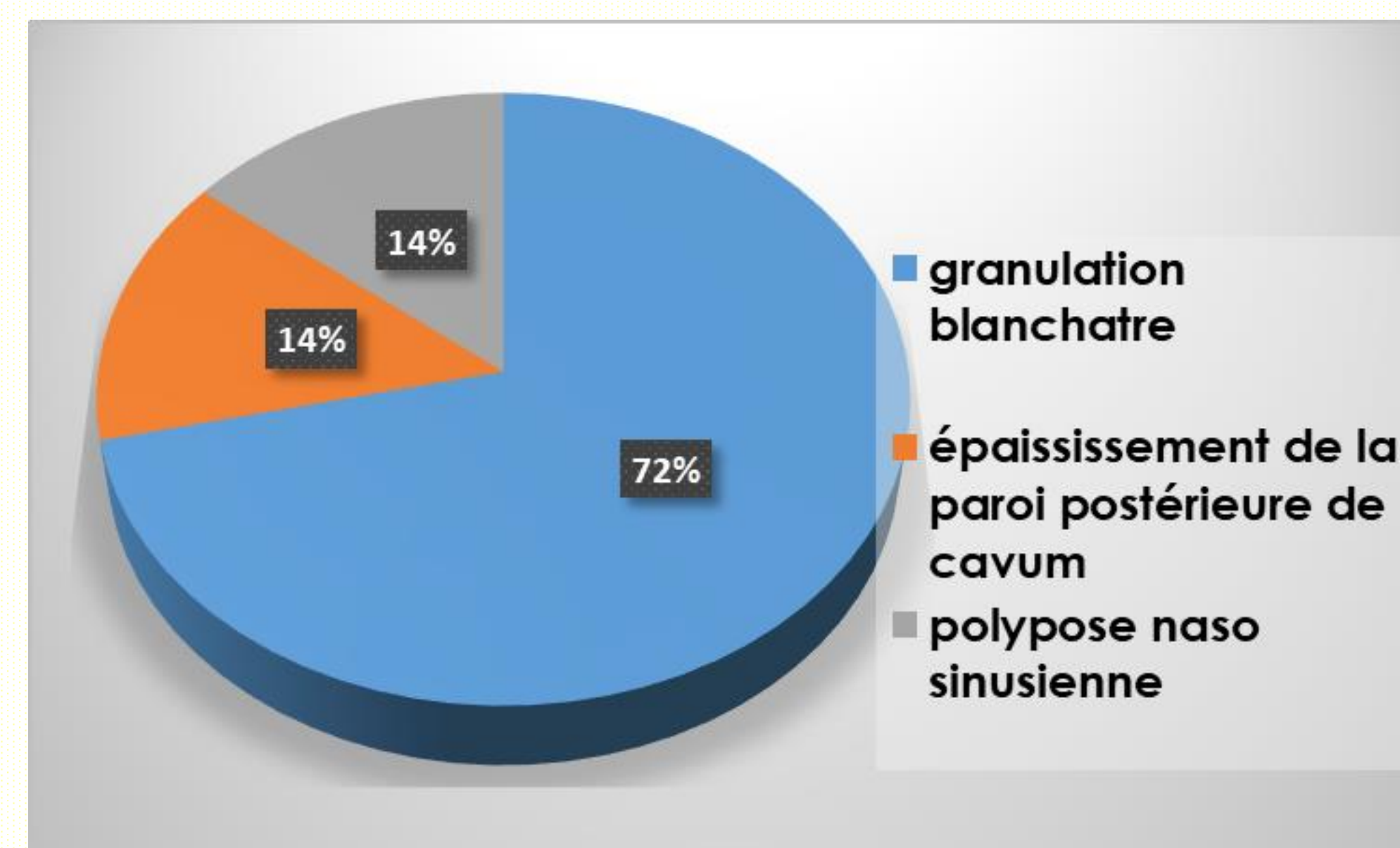


Fig.2: Aspect histologique de sarcoïdose nasale

L'aspect histologique était en faveur de granulation tuberculoïde sans nécrose caséuse chez tous les cas. À côté de l'atteinte nasale et thoracique, on a retrouvé d'autres localisations sarcoïdiques (Fig. 3). Le traitement était à base de corticothérapie orale dans 9 cas devant des atteintes respiratoires sévères.

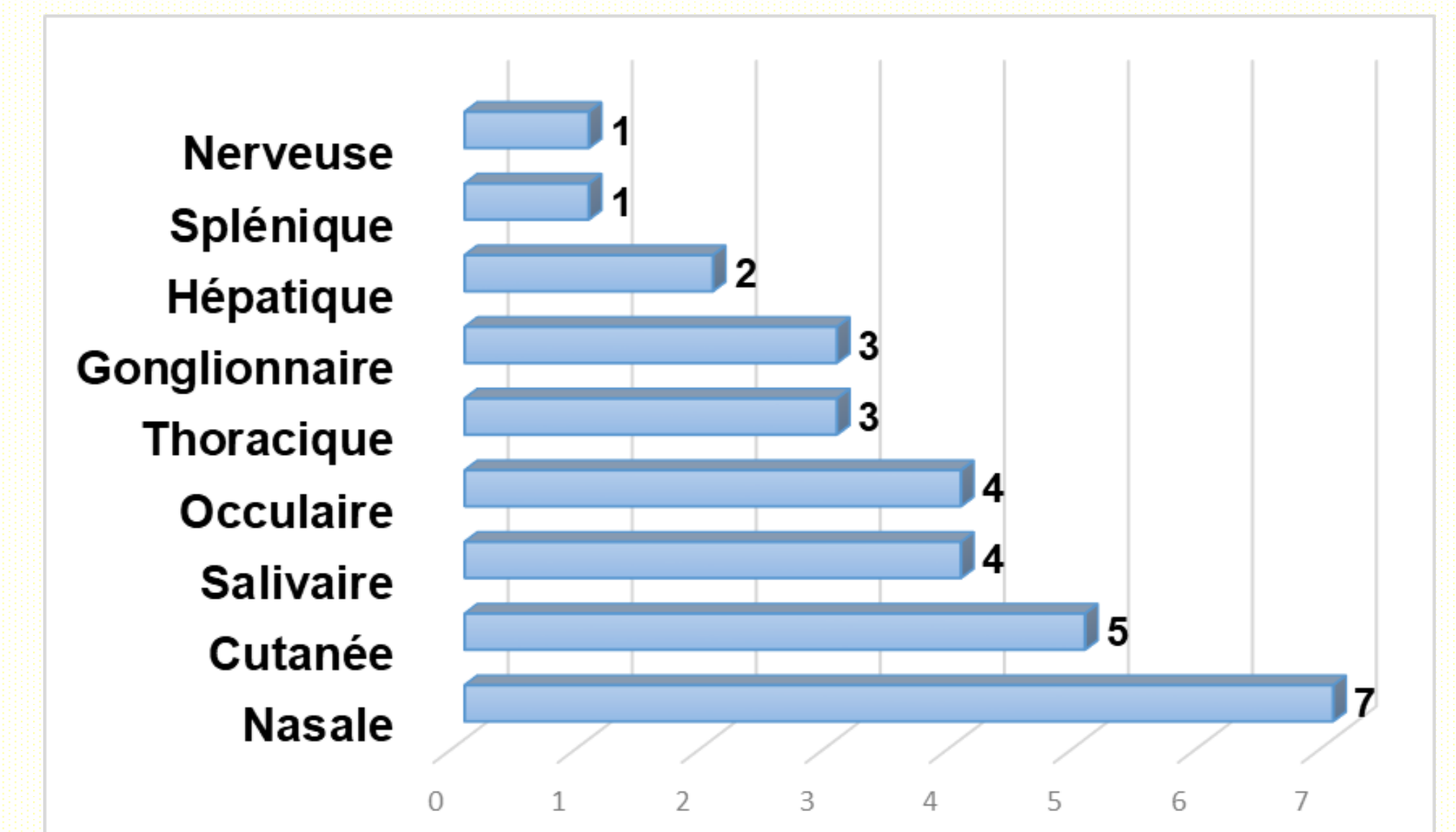


Fig.3: Type de sarcoïdose par nombre de cas

Un traitement à base d'hydroxychloroquine et de corticothérapie local était indiqué dans un cas et à base d'hydroxychloroquine seule dans un autre cas devant les atteintes cutanées profuses.

## CONCLUSION

L'apport de la biopsie de la muqueuse nasale reste primordial pour avoir une confirmation histologique de la présence de granulomateuse chronique en faveur de sarcoïdose à côté de d'autres arguments radio clinique et biologique même si l'aspect nasorhinocavoscopie est normal d'où intérêt de la faire systématiquement chez tout malade suspect d'être porteur de granulomateuse sarcoïdique.

## REFERENCES

- 1.Caplan A, Rosenbach M, Imadojemu S. Cutaneous Sarcoidosis. Semin Respir Crit Care Med. oct 2020;41(5):689-99.
- 2.Wanat KA, Rosenbach M. Cutaneous Sarcoidosis. Clin Chest Med. déc 2015;36(4):685-702.