

L'aspect clinique, radiologique, endoscopique et étiologique des bronchectasies localisées

Chahboune C., Arfaoui H., Bamha H., Bentaleb S., Bougteb N., Jabri H., El Khattabi W., Afif MH.

Service de pneumologie, Hôpital 20 Août 1953, CHU Ibn Rochd, Casablanca (Maroc)

RÉSUMÉ

Les bronchectasies ou dilatations des bronches (DDB) sont définies par une augmentation permanente et irréversible du calibre des bronches, associée à une altération de leurs fonctions. Elles représentent un véritable problème de santé publique en raison de leur caractère handicapant. Leur pronostic dépend de l'étiologie et de la précocité de la prise en charge.

L'objectif de notre étude est d'étudier l'aspect clinique, radiologique, endoscopique et étiologique des bronchectasies localisées.

Notre étude est rétrospective portant sur 34 cas de DDB localisées ayant bénéficiés d'une bronchoscopie souple au service des maladies respiratoires de l'hôpital universitaire de 20 Août sur une période de 3 ans étalée entre Janvier 2021 et Août 2023.

L'âge moyen était de 52 ans avec des âges extrêmes de 16 ans et 80 ans. Une légère prédominance du sexe féminin a été notée avec un pourcentage de 55,8 % (Sexe-ratio H/F = 0,79). Le tabagisme chronique a été retrouvé dans 35% des cas et l'antécédent de tuberculose pulmonaire dans 23% des cas. Le tableau clinique était dominé par la bronchorrhée dans 65% des cas et de l'hémoptysie dans 44% des cas. Les DDB étaient unilatérales dans 88% des cas avec une atteinte élective du lobe moyen (11 cas) et lobaire inférieure gauche (11 cas).

La bronchoscopie a retrouvé une inflammation bronchique dans 79% des cas, des sécrétions purulentes dans 26% des cas et une tumeur bourgeonnante dans 1 cas.

Les étiologies des DDB localisées étaient secondaires aux infections dans 15 cas (7 cas de tuberculose et 8 cas de pneumopathie bactérienne), 3 cas de maladies de système (2 cas de polyarthrite rhumatoïde et 1 cas du Syndrome de Sjögren), 1 cas de bronchiolite oblitérante dans le cadre du syndrome de MacLeod, 1 cas de tuberculose endobronchique, 1 cas de tumeur endobronchique et 13 cas d'étiologies indéterminées.

Les bronchectasies représentent une maladie fréquente dans notre pays, pouvant résulter de causes multiples. Les DDB localisées nécessitent la recherche d'un facteur mécanique local endo- ou extra-bronchique par le scanner et par l'endoscopie bronchique ainsi qu'une analyse anamnestique et clinique correcte.

INTRODUCTION

Les bronchectasies ou dilatations des bronches (DDB) sont définies par une augmentation permanente et irréversible du calibre des bronches, associée à une altération de leurs fonctions. Elles représentent un véritable problème de santé publique en raison de leur caractère handicapant. Leur pronostic dépend de l'étiologie et de la précocité de la prise en charge.

BUT DU TRAVAIL

L'objectif de notre étude est d'étudier l'aspect clinique, radiologique, endoscopique et étiologique des bronchectasies localisées.

MATERIEL & METHODES

Notre étude est rétrospective portant sur 34 cas de DDB localisées ayant bénéficiés d'une bronchoscopie souple au service des maladies respiratoires de l'hôpital universitaire de 20 Août sur une période de 3 ans étalée entre Janvier 2021 et Août 2023.

RÉSULTATS

Profil épidémiologique :

- Moyenne d'âge : 52 ans (16 à 80 ans)
- Sexe : 19 Femmes/15 Hommes (sex-ratio H/F : 0,79)

Antécédents (figure 1) :

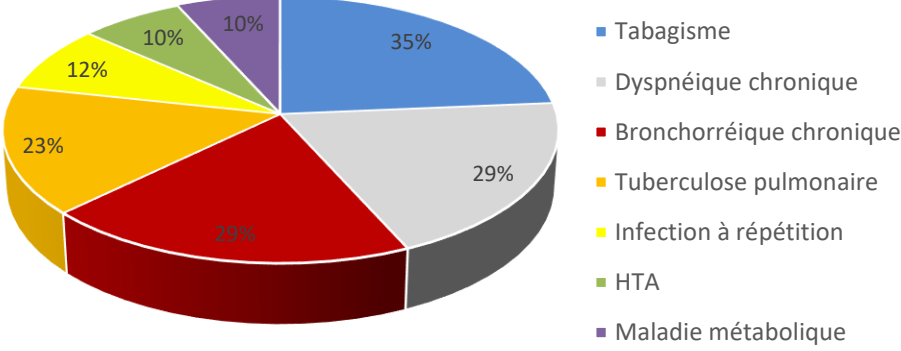


Figure 1 : Antécédents pathologiques

Tableau clinique :

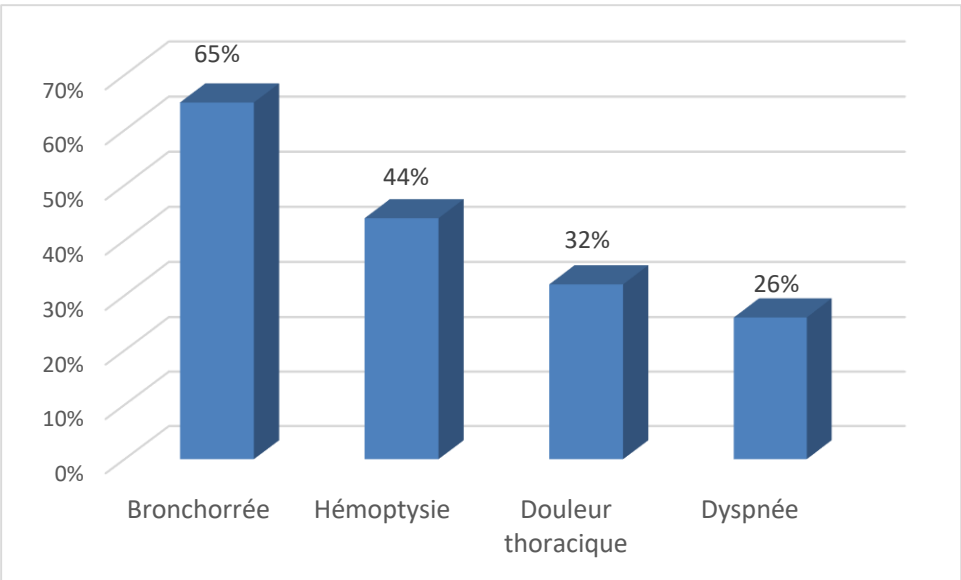


Figure 2 : Tableau clinique

Imagerie : TDM thoracique

- Les DDB étaient unilatérales dans 88% des cas et bilatérales dans 12% des cas.
- On a noté une atteinte élective du lobe moyen dans 32% des cas (11 patients) et lobaire inférieure gauche dans 32% des cas (11 patients).

Bronchoscopie souple :

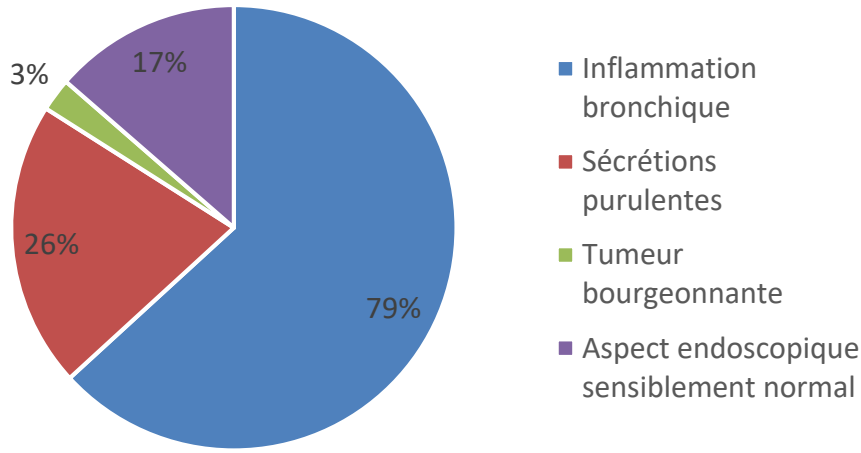


Figure 3: Aspect endoscopique

Etiologies:

- ❖ Les DDB étaient secondaires aux :
 - Infections dans 15 cas (44%) :
 - 7 cas de tuberculose (20%)
 - 8 cas de pneumopathies bactérienne (24%)
 - 3 cas de maladies de système (9%) :
 - 2 cas de polyarthrite rhumatoïde (6%)
 - 1 cas du Syndrome de Sjögren (3%)
 - 1 cas de bronchiolite oblitérante dans le cadre du syndrome de MacLeod (3%)
 - 1 cas de tuberculose endobronchique (3%)
 - 1 cas de tumeur endobronchique (3%)
 - 13 cas d'étiologies indéterminées (38%)

DISCUSSION

Les bronchectasies ou dilatations des bronches (DDB) sont définies par une augmentation permanente et irréversible du calibre des bronches, altérant leurs fonctions dans des territoires plus ou moins étendus. Sa physiopathologie, bien que encore mal connue, est la conséquence d'une agression de la muqueuse bronchique, entraînant des dommages tissulaires, altérant la clairance mucociliaire, favorisant ainsi la prolifération microbienne, qui va elle-même entraîner une agression de la muqueuse bronchique.

Les mécanismes physiopathologiques intervenant dans la genèse de la maladie et sa pérennisation font intervenir des facteurs infectieux, mécaniques, environnementaux, toxiques ainsi que des facteurs liés à l'hôte.

Cette maladie est fréquente, s'observe chez des patients de plus de 50 ans dans 75% des cas et prédomine chez la femme.

La clinique n'est pas très spécifique et parfois dans certaines formes peu évoluées peuvent demeurer asymptomatique en dehors des périodes d'exacerbation, ce qui rend le diagnostic difficile. Cependant, on retiendra comme principaux signes cliniques : la toux, les expectorations, en général quotidiennes et dont l'abondance est variable, les hémoptysies qui s'observent chez 50 à 70 % des patients, souvent sous forme de crachats hémoptoïques, mais pouvant parfois constituer une hémorragie massive en cas de rupture d'artère bronchique, et la dyspnée qui est variable en fonction de l'étendue des lésions.

L'étiologie d'une DDB localisée est usuellement détectée par le scanner et par l'endoscopie bronchique qui doit être réalisée dans cette circonstance à la recherche d'une cause locale.

La TDM thoracique permet de distinguer entre dilatations de bronches localisées et diffuses, et de rechercher d'autres anomalies thoraciques parenchymateuses, endobronchiques ou médiastinales associées : emphysème, kystes, micronodules, adénopathies, tumeur ou corps étranger endobronchique....

Les étiologies des DDB localisées sont secondaires à une obstruction ou sténose bronchique (corps étranger, tuberculose, tumeur endobronchiques, compression extrinsèque par des adénopathies), secondaires à une fistule oeso-trachéale ou oeso-bronchique, ou secondaires à des séquelles d'agression locale (suite à une infection respiratoire sévère, une tuberculose, une radiothérapie thoracique ou une aspergillose broncho-pulmonaire allergique localisée).

La mise en évidence d'une étiologie associée à une dilatation des bronches modifie considérablement la prise en charge des patients selon l'étiologie retrouvée. La recherche doit donc en être systématique.

CONCLUSION

Les bronchectasies représentent une maladie fréquente dans notre pays, pouvant résulter de causes multiples. Les DDB localisées nécessitent la recherche d'un facteur mécanique local endo- ou extra-bronchique par le scanner et par l'endoscopie bronchique ainsi qu'une analyse anamnestique et clinique correcte.

REFERENCES

- C. Martin, L. Regard, G. Chassagnon, P.R. Burgel, diagnostic étiologique d'une dilatation des bronches. Revue de Pneumologie clinique (2018).
- H. Janah, H. Jabri, R.G. Bopaka, W. El Khattabi, H. Afif. Dilatation de bronches révélant une tumeur carcinoïde. The Pan African Medical Journal, 2016.
- L.J. Couderc, E. Catherinot, E. Rivaud, L. Guetta, F. Mellot, P. Cahen, C. Tcherakian. La recherche d'une étiologie est-elle nécessaire à la prise en charge d'un adulte ayant une dilatation des bronches ? Revue de Pneumologie clinique (2011) 67, 267-274
- F. De. Dominicis, C. Andrejak, J. Monconduit, G. Merlusca, P. Berna. Chirurgie de la dilatation des bronches. Revue de Pneumologie clinique (2012) 68, 91-100