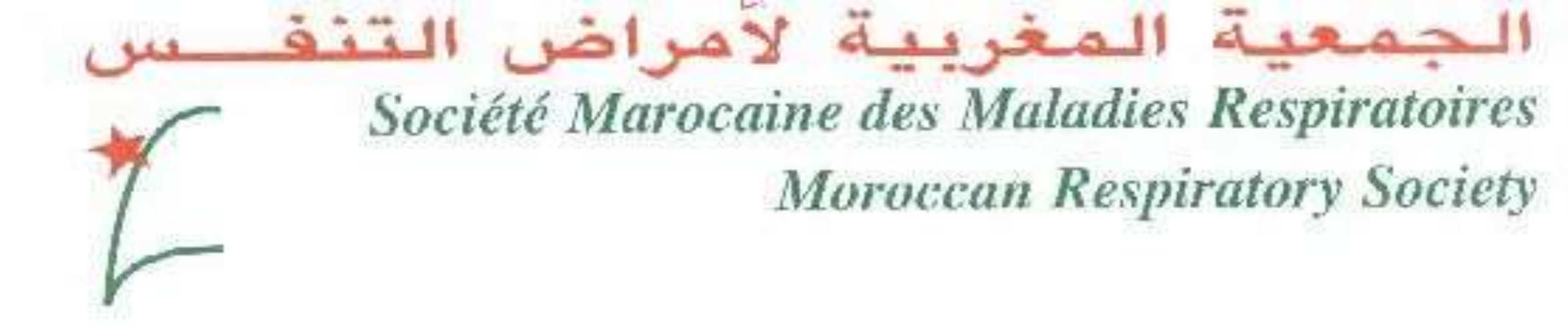

Miliaire froide révélant une lymphangite carcinomateuse

Chahboune C., El Khattabi W., Msika S., Mouhssine N., Bougteb N., Arfaoui H., Jabri H., Afif MH

Service de Pneumologie, Hôpital 20 Août 1953, CHU Ibn Rochd, Casablanca, Maroc



INTRODUCTION

- La miliaire froide est une distribution radiologique d’opacités en grain de mil dans les deux champs pulmonaires dans un contexte apyrétique pouvant être diagnostiquée fortuitement ou dans un contexte de détresse respiratoire. C’est une urgence diagnostique et thérapeutique qui se caractérise par une diversité étiologique qui restent dominées par la tuberculose pulmonaire dans notre contexte mais la miliaire froide n’est pas toujours tuberculeuse et peut révéler une lymphangite carcinomateuse.
- La lymphangite carcinomateuse pulmonaire est une entité mal connue qui semble néanmoins affecter défavorablement le cancer.

OBJECTIFS

- Le but de ce travail est de souligner que la miliaire froide est une urgence diagnostique et thérapeutique qui n’est pas toujours tuberculeuse et peut révéler une lymphangite carcinomateuse.

MATERIELS ET METHODES

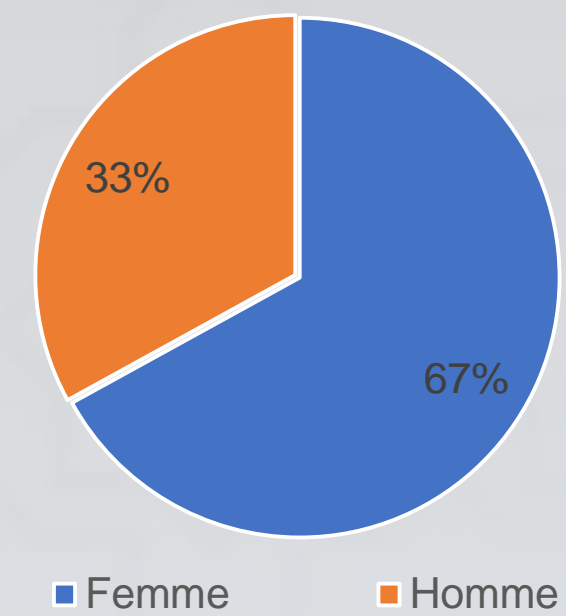
- Etude rétrospective descriptive.
- Il s’agit d’une étude sur 15 dossiers de miliaire froide : on a colligé **3 cas de lymphangite carcinomateuse révélée par une miliaire froide** dans le service des maladies respiratoires de l’hôpital 20 Août 1953.
- Période d’étude : Janvier 2019 au Septembre 2023.

RESULTATS

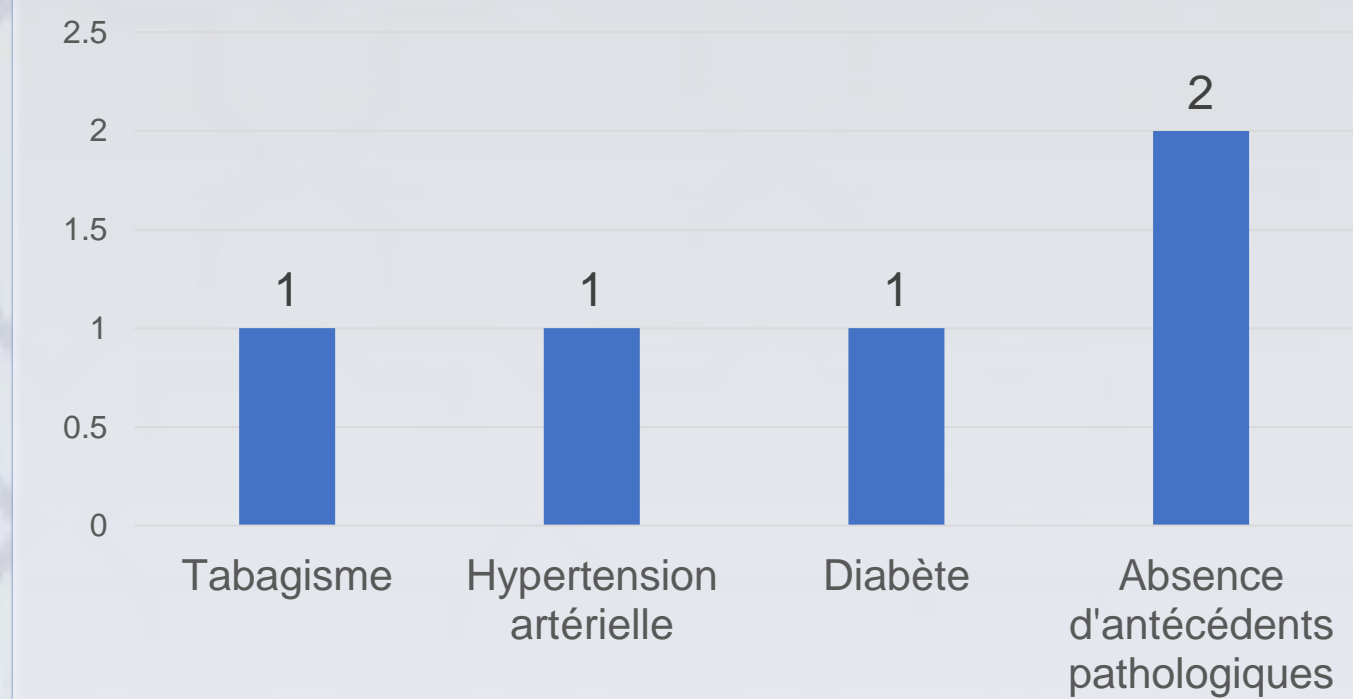
• Age :

- la moyenne d’âge était de 60 ans.

• Genre :

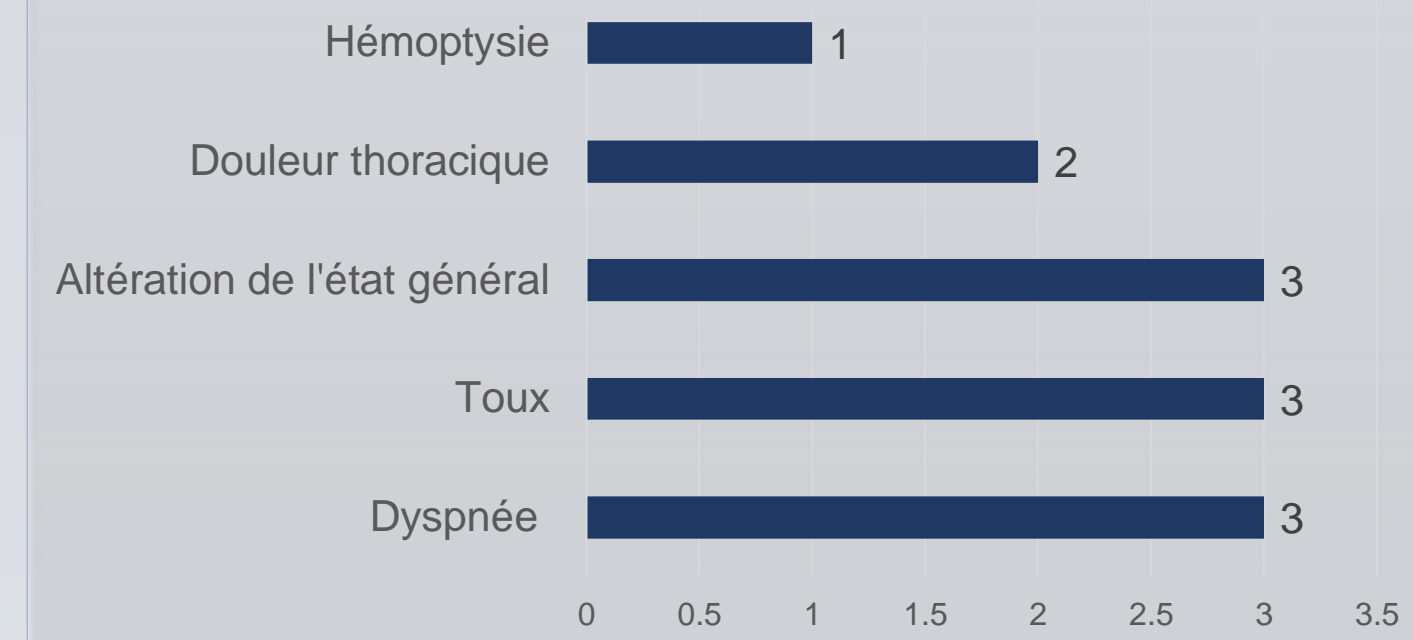


• Antécédents :

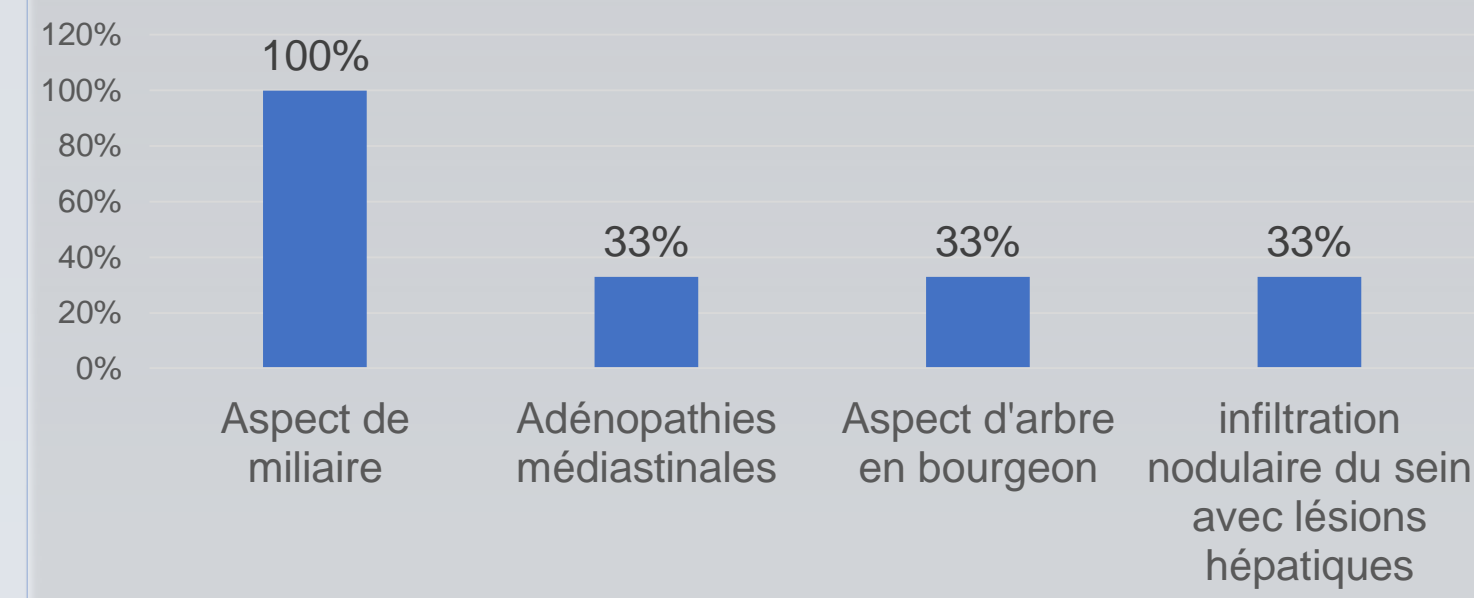


- L’interrogatoire avait retrouvé le tabagisme, l’hypertension artérielle et le diabète dans un 1 cas.
- L’absence d’antécédents pathologiques particuliers a été noté dans le reste des cas (2 cas).

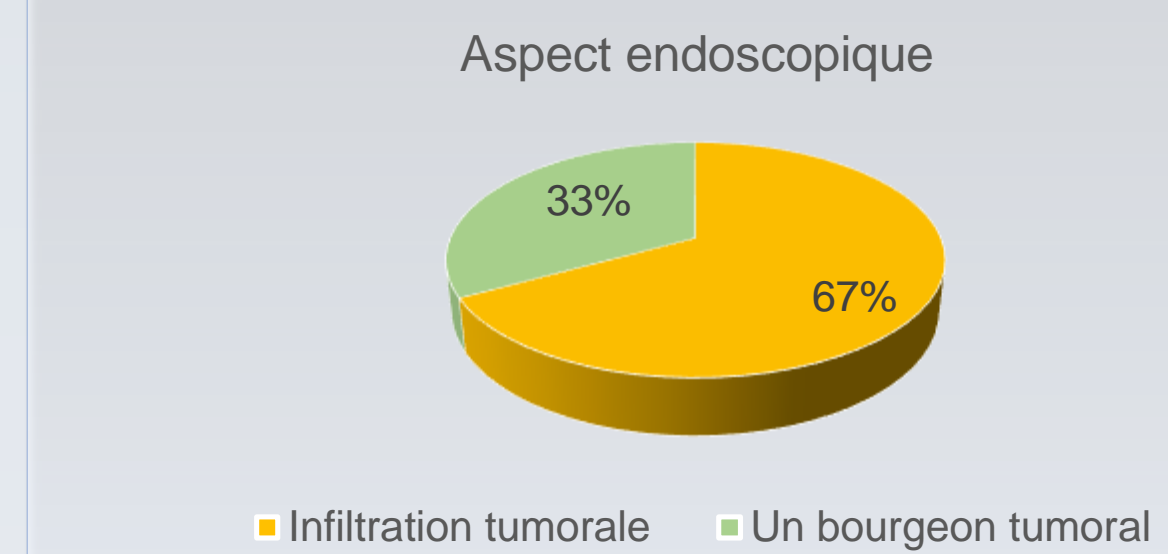
• Signes fonctionnels :



• Imagerie :



• Bronchoscopie souple :



• La confirmation histologique :

- La bronchoscopie avec biopsies bronchiques a permis de confirmer le diagnostic histologique de lymphangite carcinomateuse dans tous les cas.
- La lymphangite carcinomateuse était associée à un carcinome bronchogénique dans 2 cas, et associée à un cancer du sein dans un cas.

• Traitement :

- La radiochimiothérapie concomittante a été instaurée chez un patient, des soins palliatifs ont été indiqués chez une patiente, et une patiente est décédée avant de démarrer le traitement.

CONCLUSION

- La miliaire froide n’est pas toujours tuberculeuse et peut révéler une lymphangite carcinomateuse. Cette dernière constitue une entité spécifique au sein des cancers, caractérisée par une plus grande fréquence de mutations oncogéniques et un pronostic particulièrement péjoratif.

REFERENCES

- N. Paleiron et al , une miliaire n’est pas toujours tuberculeuse. Le 11 Décembre 2012.
- Moustarhfir Elidrissi A, Benjelloun H, Zaghba N, Bakhatar A, Yassine N. La miliaire froide . Rev Mal Respir. 1 jan 2016; 33: A125.
- L. Stoven, B. Ladam, M. Copin, A. Cortot, CHRU, Lille, France, Valeur pronostique de la lymphangite carcinomateuse secondaire à un cancer pulmonaire. Revue des maladies respiratoires, 2016.