

# PROFIL RADIO-CLINIQUE DES METASTASES PULMONAIRES DES CANCERS DE LA SPHERE ORL

**Msika S., Arfaoui H., Chraibi Z., Bougteb N., Jabri H., El Khattabi W., Afif MH.**  
**Service des Maladies Respiratoires, Hôpital 20 Août, CHU Ibn Rochd, Casablanca, Maroc**

## Résumé

Les poumons reçoivent la totalité du drainage veineux du corps expliquant la grande fréquence des métastases pleuro-pulmonaires de plusieurs cancers. La fréquence des métastases pulmonaires au cours des cancers de la sphère ORL varie en fonction de la localisation initiale. Elle est de 10% en cas d'atteinte oropharyngée et peut atteindre 60% en cas d'atteinte laryngée. L'objectif de notre travail est d'étudier les manifestations radio-cliniques des métastases pleuro-pulmonaires des cancers de la sphère ORL. Nous rapportons une étude rétrospective concernant 9 patients porteurs de métastases pleuro-pulmonaires d'un cancer de la sphère ORL colligés dans notre service entre janvier 2021 et août 2023. La moyenne d'âge était de 57 ans (extrêmes allant de 33 ans jusqu'à 66 ans) avec une prédominance féminine dans 6 cas. La symptomatologie clinique était faite principalement de toux (8 cas), de dyspnée (8 cas), de douleur thoracique (6 cas) et d'hémoptysie (1 cas). L'aspect radiologique le plus fréquent était celui de lâcher de ballon dans 7 cas, associé à une pleurésie dans 3 cas et d'un processus associé à des adénopathies médiastinales dans un cas. Le diagnostic a été retenu par bronchoscopie souple dans 8 cas, par ponction biopsie pleurale et par thoracoscopie dans un cas chacun. Les cancers primitifs à l'origine des différentes métastases pleuro-pulmonaires retrouvés dans notre série sont dominés respectivement par le cancer de la thyroïde (5 cas), du cavum, des amygdales, du sinus maxillaire et d'un améloblastome dans un cas chacun. La localisation pulmonaire représente le site le plus courant de métastases à distance du cancer de la sphère ORL, suivi par les localisations osseuse et hépatique.

## Introduction

Les poumons reçoivent la totalité du drainage veineux du corps expliquant la grande fréquence des métastases pleuro-pulmonaires de plusieurs cancers. La fréquence des métastases pulmonaires au cours des cancers de la tête et du cou varie en fonction de la localisation initiale. Elle est de 10% en cas d'atteinte oropharyngée et peut atteindre 60% en cas d'atteinte laryngée.

## But du travail

L'objectif de notre travail est d'étudier les manifestations radio-cliniques des métastases pleuro-pulmonaires des cancers de la tête et du cou

## Matériel et Méthodes

- Etude descriptive rétrospective .
- 9 patients porteurs de métastases pleuro-pulmonaires d'un cancer de la sphère ORL colligés dans notre service entre janvier 2021 et août 2023.
- Fiche d'exploitation préétablie.

## Résultats

### Profil épidémiologique:

- Moyenne d'âge : 57 ans
- Répartition selon le sexe :
  - Femmes : 6 cas
  - Hommes : 3 cas

### Tableau clinique:

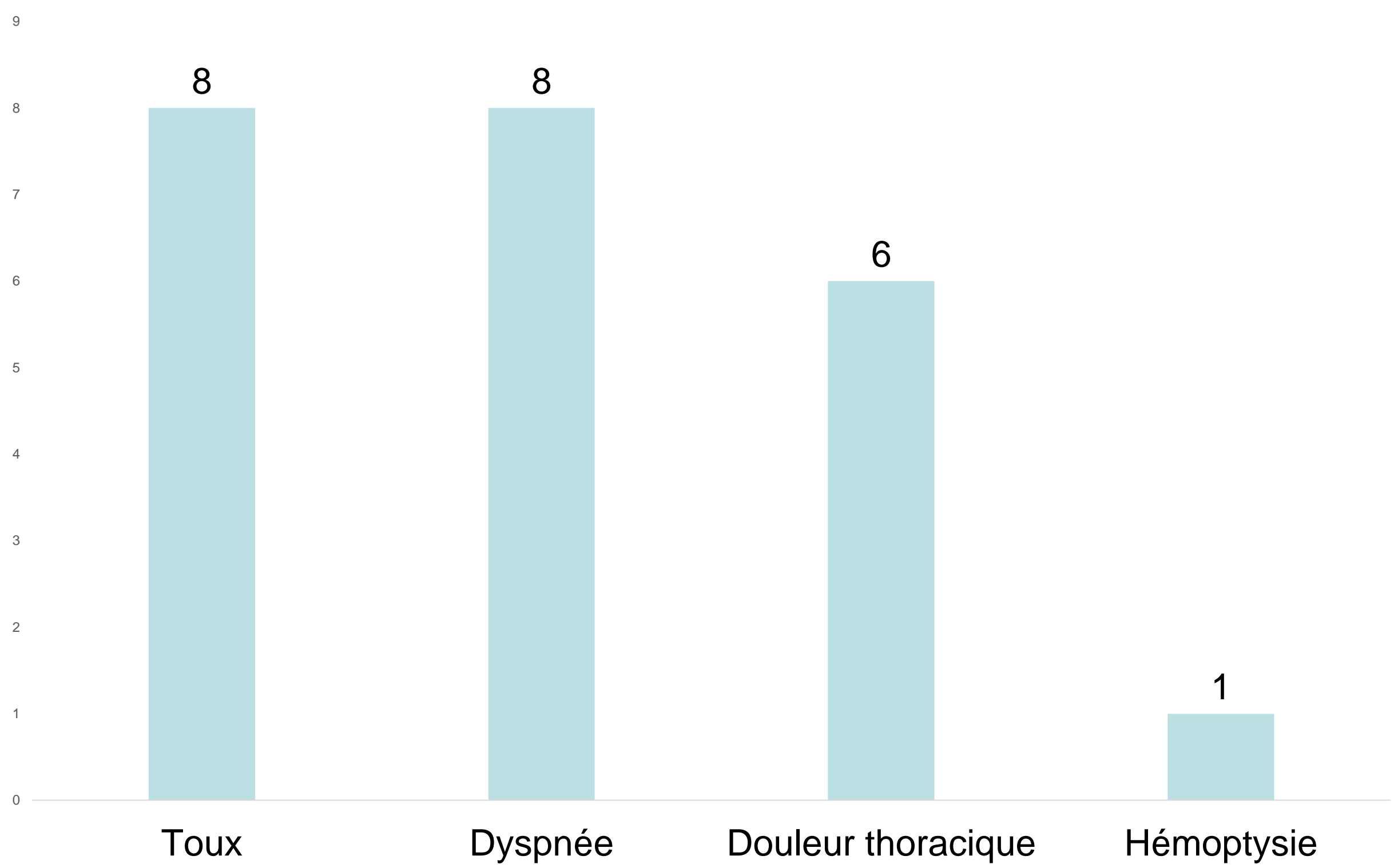


Figure 1 : Manifestations cliniques

### Imagerie:

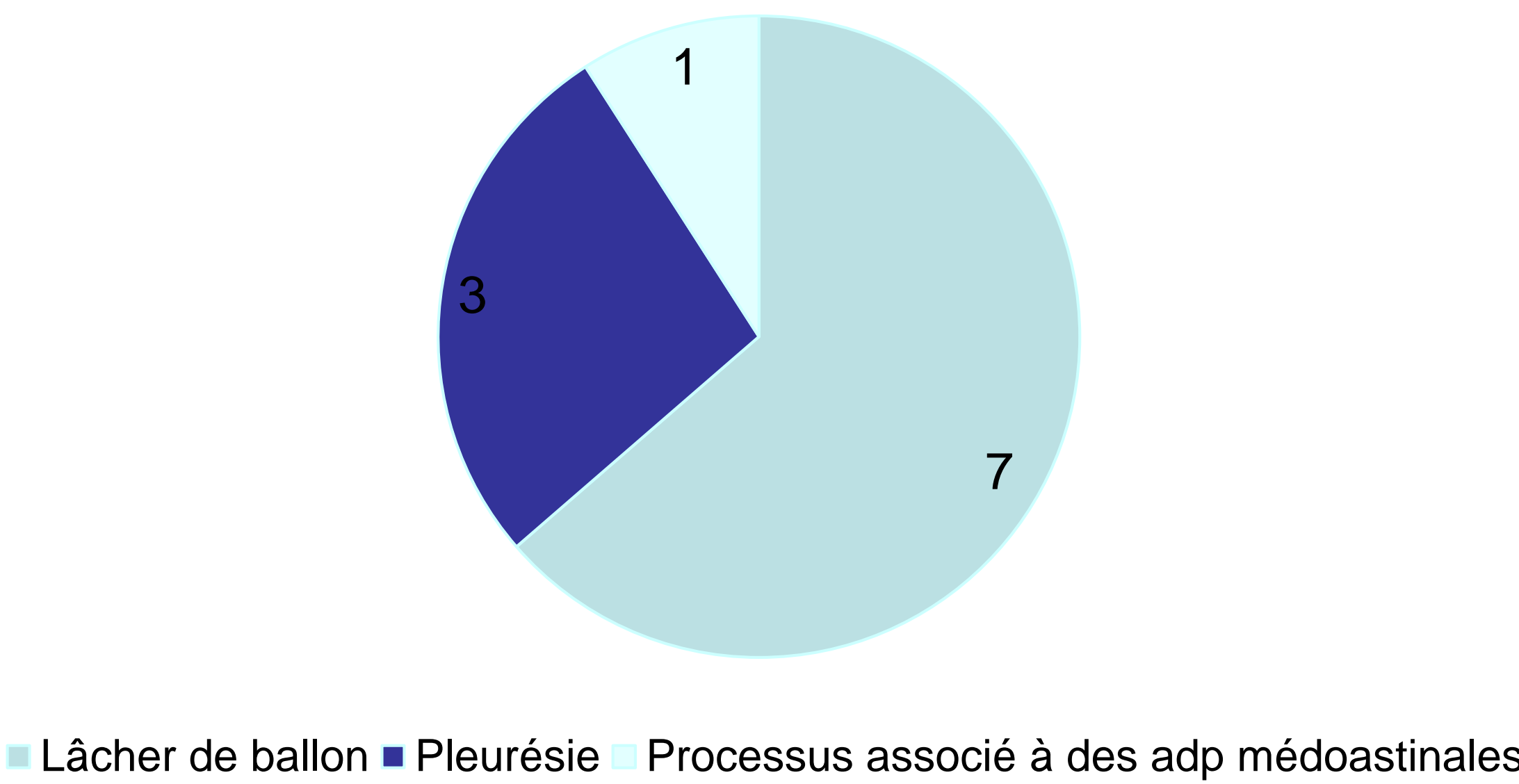


Figure2: Aspect radiologique

### Confirmation diagnostique:

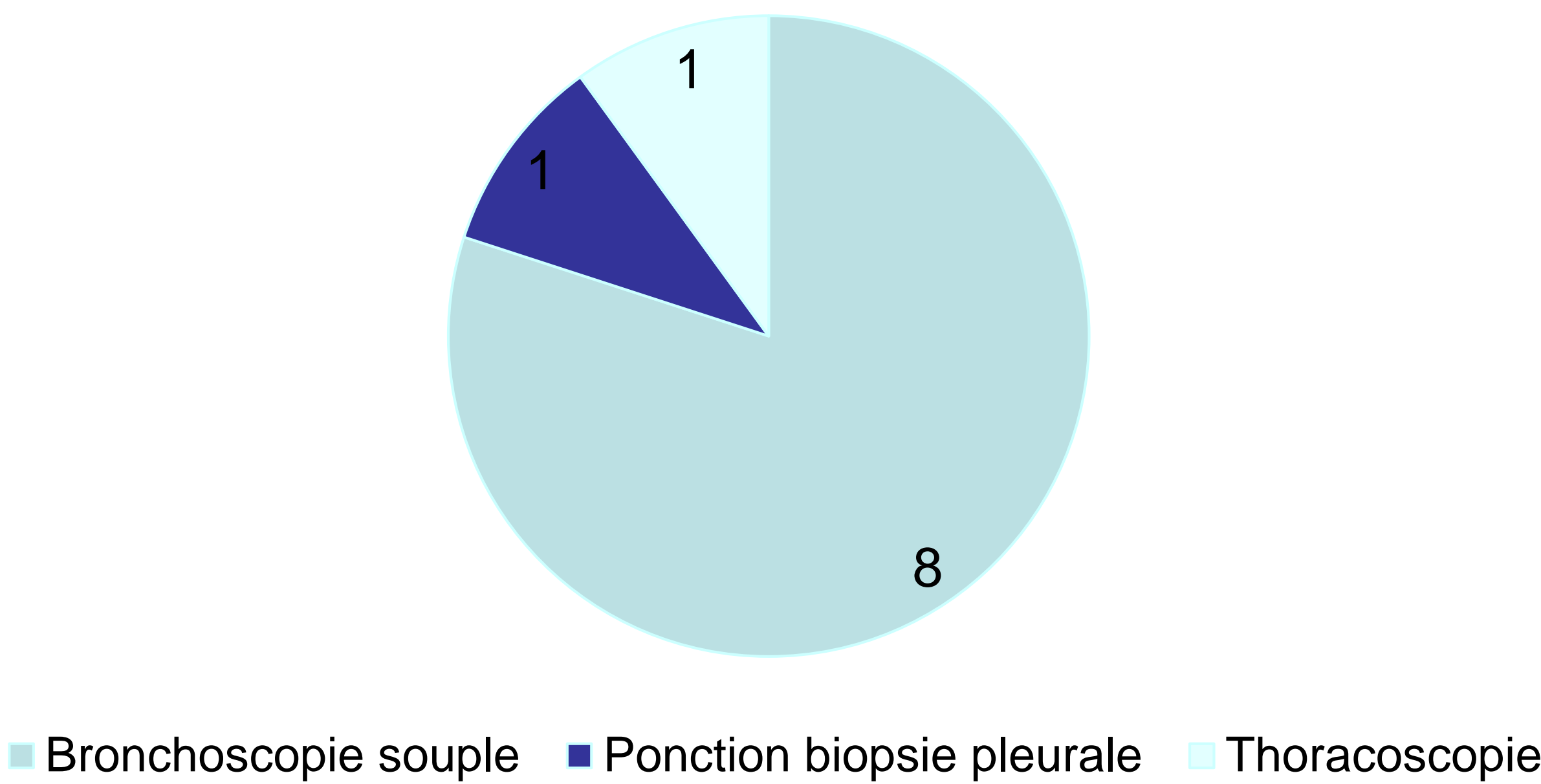


Figure 3 : Moyens de confirmation diagnostique

### Etiologie:

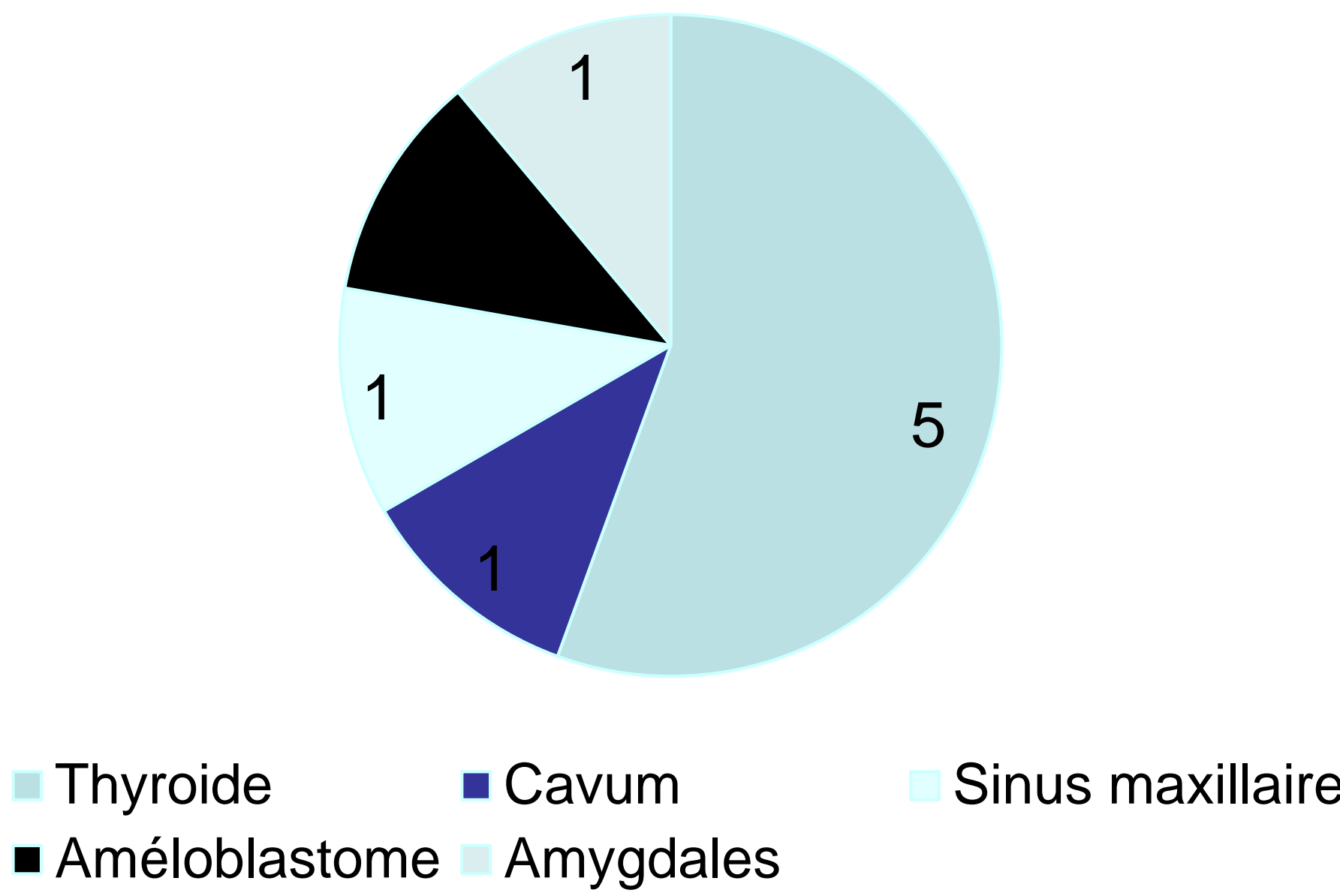


Figure 4 : Etiologies

## Discussion

- Les poumons jouent un rôle de filtre vasculaire, ils reçoivent l'ensemble du drainage veineux de l'organisme. Ceci a pour conséquence le développement de métastases pleuro-pulmonaires (MPP) comme site préférentiel pour un grand nombre de tumeurs malignes(1).
- La fréquence des métastases pulmonaires au cours des cancers ORL varie en fonction de la localisation initiale. Elle est de 10% en cas d'atteinte oropharyngée et peut atteindre 60% en cas d'atteinte laryngée(2).
- Il peut s'agir d'un aspect de micronodules disséminés ou à l'inverse un aspect de macronodules arrondis à contours nets répartis de façon aléatoire dans un ou les deux champs pulmonaires réalisant un aspect de «lâcher de ballons» ou de miliaire carcinomateuse. La lymphangite carcinomateuse correspond à une diffusion par voie lymphatique souvent associée à une dissémination hématogène. Elle peut d'ailleurs s'associer aux nodules(3).

## Conclusion

La localisation pulmonaire représente le site le plus courant de métastases à distance du cancer de la tête et du cou, suivi par les localisations osseuse et hépatique.

## Références

- Davis SD. CT evaluation for pulmonary metastases in patients with extrathoracic malignancy. *Radiology*. 1991;180(1):1-12.
- Papac RJ. Distant metastases from head and neck cancer. *Cancer*. 1984;53(2):342-34
- Seo JB, Im JG, Goo JM, Chung MJ, Kim MY. Atypical pulmonary metastases: spectrum of radiologic findings. *Radiographics*. 2001;21(2):403-417