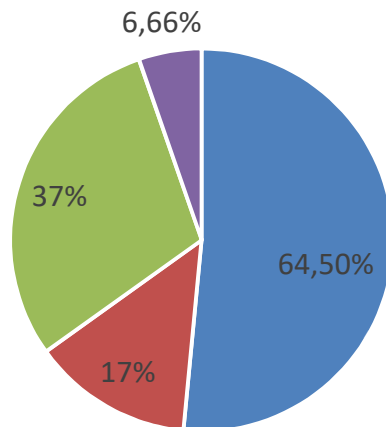


Résultats

■ Imagerie thoracique:

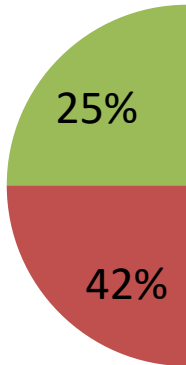


- Foyer ouvert
- Foyer fermé
- Atteinte pleuroparenchymateuse
- aspect de néoplasie bronchique

■ Confirmation bactériologique:

- Examen cytbactériologique des expectorations: 20 cas
- Hémoculture: 10 cas
- Prélèvements per endoscopique: 11 cas

■ Germes



■ Traitement

- Antibiothérapie: 20 cas
- Anibiothérapie: 10 cas
- Traitement chirurgical: 11 cas
- Kinesithérapie: 11 cas

■ Evolution

- Reconstitution des patients: 20 cas
- Persistance de la maladie: 10 cas
- Persistance de la maladie: 11 cas

masculine

ans

nts:

%
66,6%
53,3%
50%
13,3%
13,3%
13,3%

25 cas

e purulent: