



Pyopneumothorax tuberculeux

I.Chhen, K.Chaanoun, H. Benjelloun, N. Zagbha, N. Yassine
Service des maladies respiratoires du CHU Ibn Rochd, Casablanca, Maroc.



Introduction

- La tuberculose pose toujours un problème de santé publique au Maroc.
- Le pyopneumothorax tuberculeux est une complication rare, mais grave.

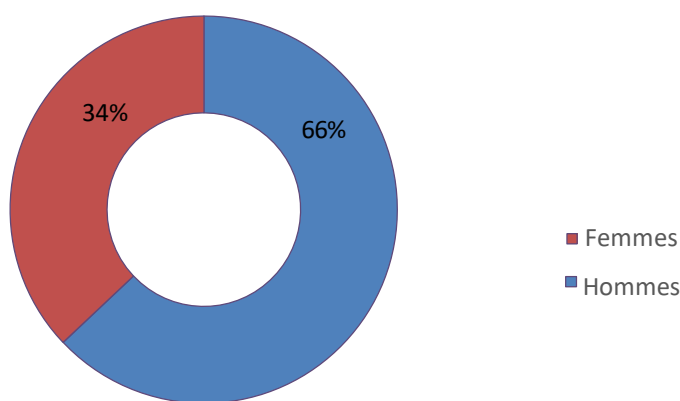
Matériels et méthodes

- Étude rétrospective.
- 36 cas
- Période : janvier 2020 - décembre 2023
- Lieu : service des maladies respiratoires du CHU Ibn Rochd de Casablanca.

Résultats

➤ Epidémiologie :

- Sexe :



- Moyenne d'âge : 38 ans (19 – 71 ans)

➤ Antécédents :

Antécédent	Nombre de cas	Pourcentage (%)
Tabagisme	20	55
Diabète	6	17
Tuberculose pulmonaire	5	14
Pyopneumothorax tuberculeux	2	5

➤ Signes fonctionnels :

- Douleur thoracique : 36 cas
- Altération de l'état général : 36 cas
- Dyspnée : 34 cas
- Toux: 15 cas

➤ Diagnostic positif :

- Recherche de BK et genexpert dans le liquide pleural : 25 cas.
- Recherche de BK et genexpert dans les expectorations : 6 cas
- Arguments radio-cliniques : 5 cas

➤ Imagerie thoracique :

Aspect radiologique	Nombre de cas
Image hydroaérique	26
Lésions parenchymateuses	7
Localisation droite	23

➤ Traitement :

- Traitement antibacillaire : tous les cas.
- Drainage thoracique : tous les cas.

➤ Evolution :

- Bonne : 25 cas
- Récidive : 8 cas
- Décès : 3 cas

Conclusion

À travers notre étude, nous rappelons que le pyopneumothorax tuberculeux est une forme rare et grave qui peut révéler ou compliquer une tuberculose évolutive.