

# Aspergillose broncho-pulmonaire allergique : à propos de 2 cas

Mouhssine N., EL Khattabi W., Msika S., Bamha H., Bougteb N., Arfaoui H., Jabri H., Afif MH.

Service des Maladies Respiratoires, Hôpital 20 Août 1953, Casablanca, Maroc

## RÉSUMÉ

L'aspergillose broncho-pulmonaire allergique (ABPA) est une forme d'aspergillose non invasive touchant exclusivement les voies aériennes chez des patients prédisposés le plus souvent des sujets asthmatiques, c'est une pathologie rare et sous diagnostiquée dont le diagnostic précoce permet d'éviter des complications pouvant aboutir à une insuffisance respiratoire chronique.

Nous rapportant l'observation médicale de 2 cas d'ABPA suivis dans notre structure de Janvier 2021 à Septembre 2024.

Il s'agit de 2 hommes dont le premier sujet est âgé de 56 ans (cas n°1) connu asthmatique mal suivi depuis 30 ans et le deuxième cas est un patient de 57 ans (cas n°2) connu dyspnéique et bronchorrhéique chronique depuis 20 ans, les deux étaient sans habitudes toxiques. La symptomatologie clinique était respectivement une exacerbation d'asthme avec aggravation de dyspnée, et une exacerbation infectieuse de DDB, sans moules bronchiques. Dans les 2 cas, une hyperéosinophilie des bronches proximales chez les 2 cas le diagnostic a pu être retenu selon les critères de ISHAM 2020 modifié et ASANO 2021. Le traitement était à base de corticothérapie étalée sur 8 semaines avec dégression progressive associé à un traitement adjuvant et mesures hygiéno-diététiques et surveillance rapprochée. Il y avait une bonne évolution clinique et biologique dans les 2 cas avec diminution de l'hyperéosinophilie et des IgE totales et une nette amélioration sur le plan fonctionnel respiratoire.

Le diagnostic d'ABPA doit être évoqué devant tout asthme mal contrôlé ou sur un terrain d'atopie avec une toux chronique résistante au traitement car un diagnostic précoce permet de prévenir de nombreuses complications.

## INTRODUCTION

L'aspergillose broncho-pulmonaire allergique (ABPA) est une forme d'aspergillose non invasive touchant exclusivement les voies aériennes chez des patients prédisposés le plus souvent des sujets asthmatiques, c'est une pathologie rare et sous diagnostiquée dont le diagnostic précoce permet d'éviter des complications pouvant aboutir à une insuffisance respiratoire chronique.

## BUT DU TRAVAIL

Le but de notre travail est de décrire les différents signes cliniques et aspect radiologiques de l'aspergillose broncho-pulmonaire allergique.

## MATERIEL & METHODES

Nous avons mené une étude rétrospective portant sur 2 cas sur une période de 2 ans.

## RÉSULTAT

### ■ Symptomatologie clinique:

- Cas n°1: Exacerbation d'asthme
- Cas n°2: Exacerbation de DDB

### ■ Biologie:

- Hyperéosinophilie > 1000 dans les 2 cas

### ■ Imagerie thoracique:

- DDB proximales dans les 2 cas

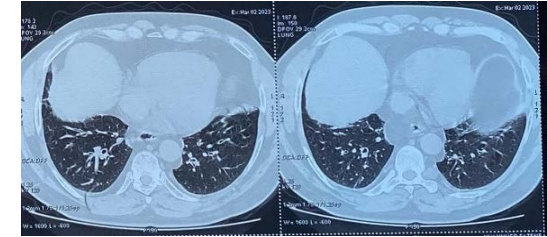


Figure 1: TDM thoracique fenêtrage parenchymateuse: Dilatation des bronches proximales bilatérales au niveau lobaire moyen et inférieur

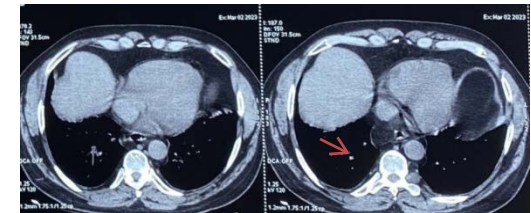


Figure 1: TDM thoracique fenêtrage médiastinales: impactions mucoides au sein des DDB spontanément dense

### ■ Traitement:

- Corticothérapie orale étalée sur 8 semaines avec traitement adjuvant

### ■ Evolution:

- Bonne( dans les 2 cas)

## CONCLUSION

Le diagnostic d'ABPA doit être évoqué devant tout asthme mal contrôlé ou sur un terrain d'atopie avec une toux chronique résistante au traitement car un diagnostic précoce permet de prévenir de nombreuses complications.