

Les tumeurs thymiques: Profil radio clinique

Sajid I., Bougteb N., Msika S., Bamha H., Arfaoui H., Jabri H., El Khattabi W., Afif M. H.
Service des Maladies Respiratoires, Hôpital 20 Août 1953, CHU Ibn Rochd, Casablanca, Maroc

RESUME

Les tumeurs thymiques sont rares et représentent 20% des tumeurs médiastinales. Elles regroupent un ensemble hétérogène de tumeurs situées dans le médiastin antéro-supérieur au sein de la loge thymique. Le but du travail est de discuter les particularités radio-cliniques, anatomopathologiques et évolutives des tumeurs thymiques et de souligner la difficulté de la conduite à tenir thérapeutique des thymomes initialement inopérables. Pour cela nous avons réalisé une étude rétrospective s'étalant de janvier 2000 au juin 2024, nous avons colligé 24 cas de tumeurs thymiques, concernant 17 hommes et 7 femmes, la moyenne d'âge est de 50 ans. Le syndrome para thymique est retrouvé dans 4 cas. Le tableau clinique est dominé par la toux sèche, la douleur thoracique et la dyspnée d'effort. Les examens radiologiques ont conclu à une masse médiastinale antérieure dans tous les cas, les marqueurs tumoraux (alpha-F.P. et bêta-H.C.G.) étaient négatifs dans tous les cas. Le diagnostic est confirmé par la ponction biopsie transpariétale dans 17 cas, médiastinoscopie dans 4 cas et par thoracotomie dans 3 cas. L'étude anatomopathologique après immuno-marquage a conclu dans 19 cas à un thymome, dans 2 cas à un carcinome thymique neuroendocrinien et dans 3 cas à un lymphome. Le traitement a été chirurgical seulement dans 7 cas avec bonne évolution, associé à la chimiothérapie et la radiothérapie premières dans 4 cas, et basé sur la chimiothérapie seule dans 13 cas. Les auteurs rappellent à travers ce travail les différents types histologiques des tumeurs thymiques, et les démarches diagnostiques et thérapeutiques relatives à chaque type histologique.

INTRODUCTION

- Les tumeurs thymiques sont rares, cependant ils constituent l'étiologie la plus fréquente des tumeur du médiastin antérieur de l'adulte.
- Elles regroupent les carcinomes thymiques, les lymphomes, les tumeurs à cellules germinales, les tumeurs neuroendocrines et les thymomes, ces derniers d'origine épithéliale, constituent l'entité la plus fréquente.

MATERIEL & METHODES

- Étude rétrospective sur une période de 24 ans (2000-2024).
- Nous avons colligés 24 observations de tumeurs thymiques.

BUT DU TRAVAIL

- Discuter les particularités radio-cliniques, anatomopathologiques et évolutives des tumeurs thymiques.
- Souligner la difficulté de la conduite à tenir thérapeutique des thymomes initialement inopérables.

RESULTATS

➤ Profil épidémiologique:

- 24 patients : 17 hommes, 7 femmes
- Moyenne d'âge : 50 ans

➤ Antécédents:

- Diabète non insulino-dépendant: 2 cas
- Hyperthyroïdie: 1 cas
- Thyroïdectomie totale : 1 cas

➤ Début progressif: tous les cas

➤ Symptomatologie clinique:

- Myasthénie: 3 cas
- Arthralgie: 1 cas
- Dysphagie : 3 cas
- Dyspnée d'effort: 10 cas
- Douleur thoracique : 7 cas
- Toux sèche : 2 cas

➤ Examen clinique:

- Signes physiques de myasthénie: 3 cas
- Ptosis: 3 cas
- Syndrome d'épanchement liquidien: 3 cas
- Syndrome cave supérieur: 1 cas
- Sensiblement normal: 14 cas

➤ Radiographie du thorax:

- Élargissement médiastinal isolé : 18 cas
- Associé à une pleurésie: 6 cas (fig 1)

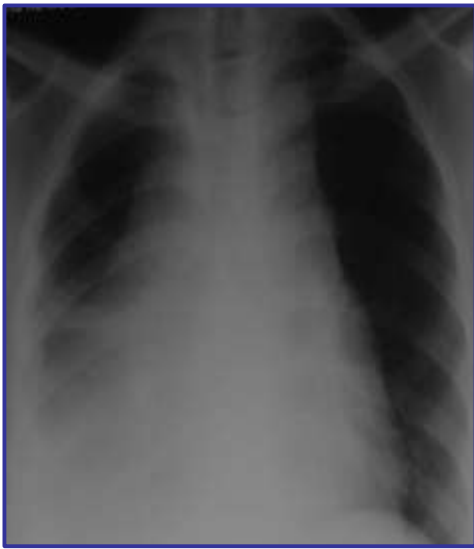

Fig 1

➤ Scanner thoracique:

- Masse médiastinale : 24 cas avec une pleurésie dans 6 cas

➤ Dosage des marqueurs tumoraux (FP,HCG)

- Négatif dans tous les cas

➤ Bronchoscopie souple:

- Normale: 10 cas
- Compression extrinsèque: 9 cas
- Inflammation du 2ème degré: 4 cas
- Non faite : 1 cas

➤ Confirmation diagnostique (fig 2)

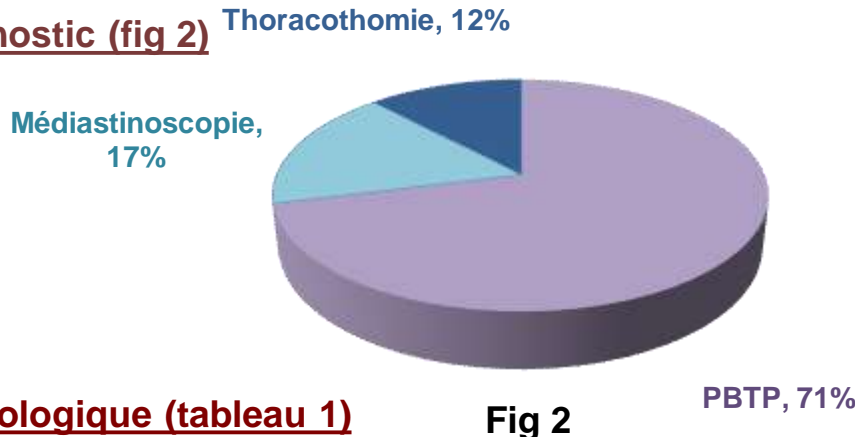


Fig 2

➤ Classification histologique (tableau 1)

Thymome	19 cas
Carcinome thymique neuroendocrinien	2 cas
Lymphome thymique	3 cas

Tableau 1: Classification histologique des tumeurs thymiques

➤ Stadification des thymomes selon Masaoka (tableau 2)

Stade I	Tumeur encapsulée sans envahissement de la graisse	7 cas
Stade IIA	Atteinte de la graisse médiastinale et/ou de la plèvre médiastinale	6 cas
Stade III	Atteinte du péricarde, gros vaisseaux, poumon	8 cas
Stade IV	Dissémination pleurale et/ou péricardique	3 cas

Tableau 2: Stadification des thymomes selon Masaoka

➤ Traitement:

- Traitement chirurgical seul: 7 cas
- Chimiothérapie seule: 13 cas
- Radio-chimiothérapie + chirurgie: 4 cas

➤ Évolution

- Bonne : 10 cas
- Récidive: 2 cas
- Une métastase à distance: 1 cas
- Perdu de vue: 11 cas

DISCUSSION

- Les tumeurs du thymus sont relativement rares. Elles ne représentent que 20% des tumeurs du médiastin.
- Elles constituent une entité complexe comprenant le thymome lymphoépithélial (la tumeur la plus fréquente) un certain nombre de tumeurs moins fréquentes ayant pour le siège initial la loge thymique: les carcinomes thymiques, les lymphomes, les tumeurs à cellules germinales et les tumeurs neuroendocrines.
- Le diagnostic positif repose sur l'examen histologique.
- Les thymomes sont des tumeurs à développement lent qui entraîne peu de symptômes en l'absence de maladie auto-immune.
- Chez les patients symptomatiques, les signes cliniques médiastinaux sont non spécifiques: douleurs thoraciques rétrosternales, dyspnée, toux.
- Un syndrome cave supérieur peut se voir en présence d'une volumineuse masse compressive.
- En cas de MAI associée (syndrome para thymique), le diagnostic est plus aisé et surtout plus précoce.
- La plus fréquente est la myasthénie, elle est retrouvée chez 30 à 40% des patients présentant un thymome, mais seulement 15% des patients avec une myasthénie ont un thymome. Dans notre étude elle est retrouvée chez 3 de nos patients. Ce syndrome est plus fréquent chez les jeunes femmes.
- La radiographie thoracique objective une masse aux contours bien limités du médiastin antéro-supérieur, avec parfois en son sein des calcifications sur le cliché de profil, il existe un comblement de l'espace clair rétrosternal.
- La TDM thoracique reste l'examen de référence, elle permet de visualiser un possible envahissement des organes de voisinage (plèvre, péricarde, gros vaisseaux) et une éventuelle diffusion métastatique (greffe pleurales ou péricardiques). Elle permet d'apprécier la résécabilité de la tumeur.
- Le traitement varie en fonction du type histologique de la tumeur, le traitement de référence des thymomes est chirurgical, dans notre étude, l'absence de consensus de prise en charge des tumeurs thymiques a rendu difficile la codification de leur prise en charge.
- Une résection complète macroscopique et microscopique du thymome constitue un facteur pronostic majeur pour le control local et la survie.
- Elle n'a pu être obtenue que chez un seul de nos patients.
- Le pronostic varie également en fonction du type histologique, celui des thymomes est difficile à établir compte tenu de leur évolutivité et de leur rareté.
- Dans notre série, la récurrence a été observée dans 2 cas, avec une métastase à distance dans un 1 seul cas.

CONCLUSION

- En raison de leur rareté la plupart des études consacrées aux tumeurs thymiques sont rétrospectives et concernent un faible nombre de sujets, rendant difficile la codification de leur prise en charge.

REFERENCES

- C. Perrotin, J-F Régnard, Tumeurs du thymus Ency Médic Chir, 6-047-D-10
- W.Jacot, X. Quantin, J-L. Pujol, Traitement des tumeurs épithéliales thymiques vers une prise en charge pluridisciplinaire, Rev Mal Respi 2006; 23:3S35-3S46
- L. Bigay-Gamé, L.Bourchet, les thymomes: propositions d'algorithme de prise en charge,Rev Mal Respir Actual 2009;1:459-465