

# Apport de la biopsie labiale dans le diagnostic de la sarcoïdose

Belhaj C., El Khattabi W., Bamha H., Msika S., Bougteb N., Arfaoui H., Jabri H., Afif My H  
Service des Maladies Respiratoires, Hôpital 20  
Août, Casablanca, Maroc

## INTRODUCTION

La sarcoïdose est une affection systémique granulomateuse d'étiologie inconnue, avec une atteinte pulmonaire dans 95% des cas et une atteinte extra pulmonaire dans 30 à 50 % des cas. Le diagnostic peut être retenu devant une présentation clinique et radiologique évocatrice, une évidence histologique de granulomes non caséeux et l'exclusion d'une autre maladie granulomateuse.

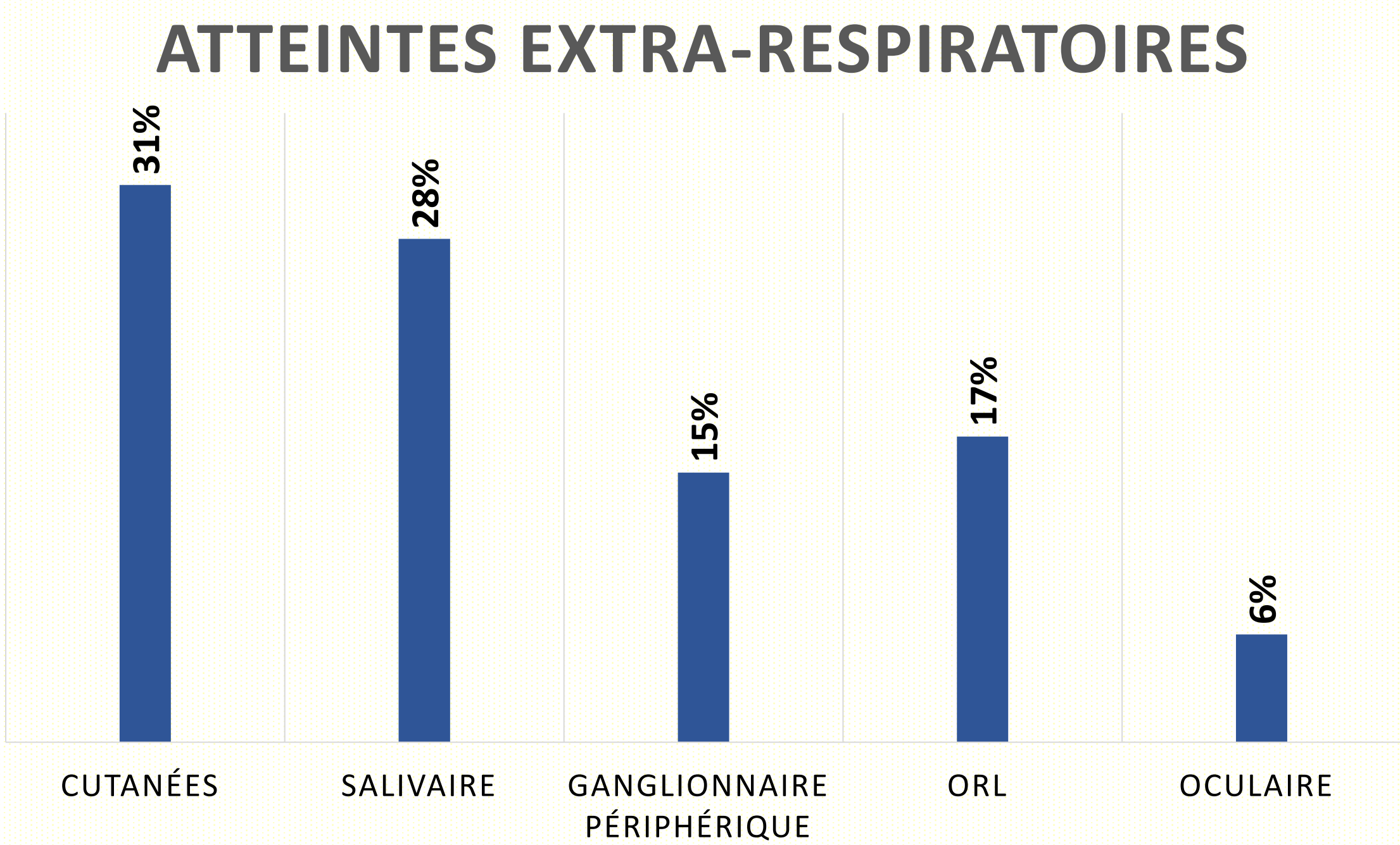
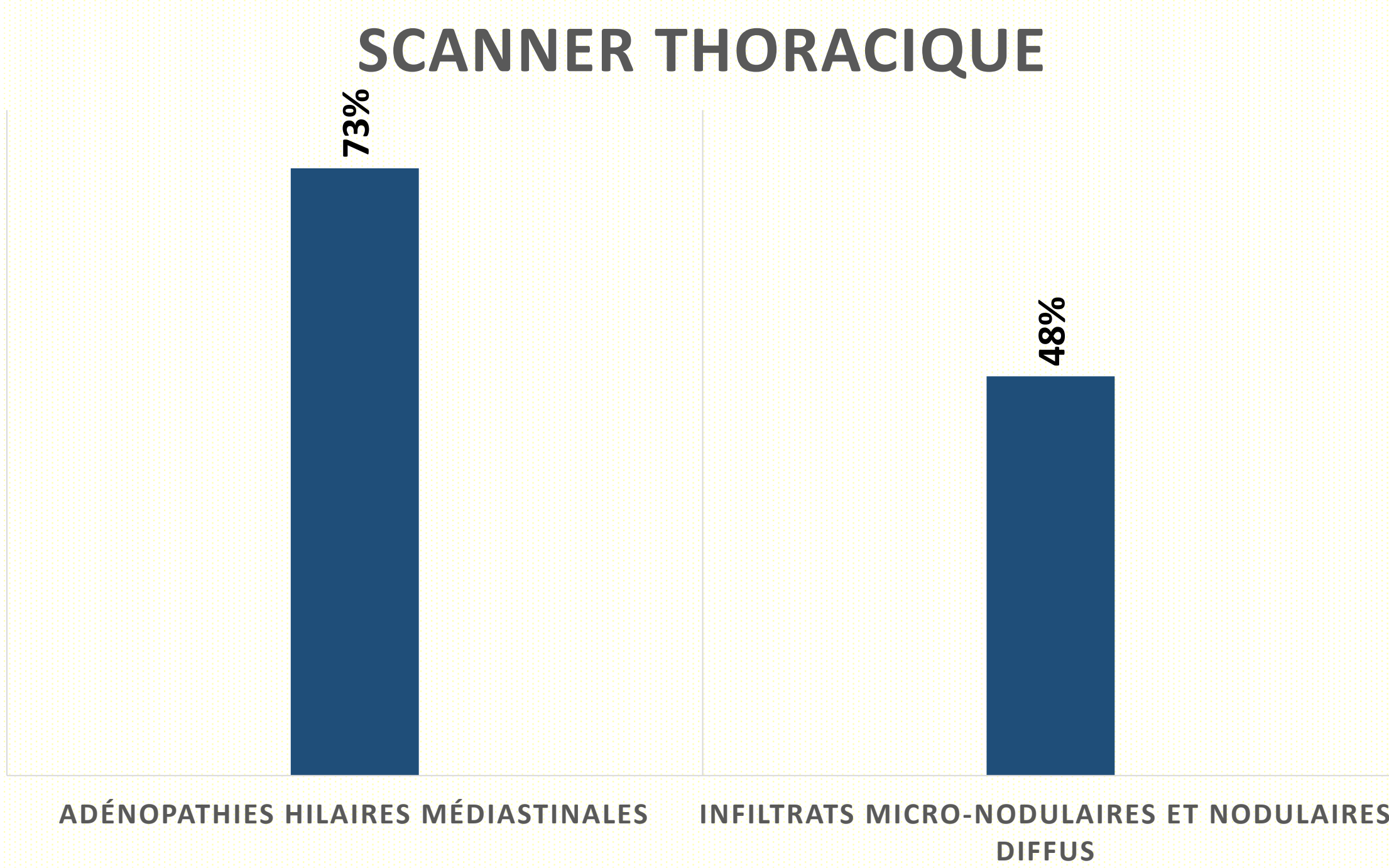
Le but de notre travail est d'évaluer l'apport de la biopsie labiale dans le diagnostic de la sarcoïdose. Nous avons mené une étude rétrospective sur 19 ans allant de janvier 2005 au juillet 2024 au service des maladies respiratoires de l'Hôpital 20 Août 1953 de Casablanca.

## METHODES

Nous avons tenté de chercher cet intérêt via une étude rétrospective portant sur 19 cas de sarcoïdose thoracique colligés au service de pneumologie 20 Août 1953 de Casablanca de janvier 2005 jusqu'en juillet 2024.

## RESULTATS

- Nous avons colligé 234 cas de sarcoïdose confirmée.
- La moyenne d'âge était de 48 ans
- Prédominance féminine (84%).
- 76 % patients étaient asymptomatiques



La biopsie labiale a été réalisée chez tous nos patients, elle a permis de mettre en évidence le granulome épithélio-gigantocellulaire sans nécrose caséuse dans 27,3 % des cas.

## DISCUSSION

La biopsie labiale peut offrir un complément utile dans le diagnostic de la sarcoïdose. Elle présente l'avantage de pouvoir détecter des granulomes caractéristiques dans les glandes salivaires, même en l'absence d'atteinte clinique manifeste des muqueuses buccales. En outre, elle est peu invasive et peut être réalisée relativement facilement sous anesthésie locale, ce qui en fait une option attrayante chez les patients chez qui d'autres biopsies plus invasives seraient contre-indiquées.

Les études récentes montrent que la biopsie labiale peut augmenter la sensibilité du diagnostic, en particulier lorsque d'autres investigations sont non concluantes.

Elle présente également un intérêt particulier dans les formes extra-pulmonaires de sarcoïdose, où les manifestations cliniques peuvent être atypiques et difficilement diagnostiquées par des moyens traditionnels.

## CONCLUSION

Nous rappelons à travers ce travail que la biopsie labiale, geste peu invasif, est d'un apport non négligeable dans la confirmation de la sarcoïdose.

## REFERENCES

1. Hunninghake, G. W., & Hawkins, C. (1999). *Sarcoidosis: diagnosis and management.* *The New England Journal of Medicine*, 340(26), 1845–1854.
2. Iannuzzi, M. C., et al. (2016). *Sarcoidosis.* *The New England Journal of Medicine*, 375(9), 1503–1515.
3. Baughman, R. P., et al. (2011). *Clinical features of sarcoidosis.* *Journal of Clinical Medicine*, 10(7), 97–103.
4. Sato, H., et al. (2012). *Biopsy techniques and diagnosis of sarcoidosis: A review.* *Journal of Clinical Pathology*, 65(12), 1042-1049.

## LIENS D'INTERET

Aucun lien d'intérêt