

Association carcinome bronchogénique et aspergillose : Aspect radioclinique et thérapeutique

S. El Hanafy, H. Arfaoui, S. Msika, H. Bamha , N. Bougteb, H. Jabri, W. El Khattabi, H. Afif

Service des Maladies Respiratoires, Hôpital 20 Août, Casablanca, Maroc



INTRODUCTION

Les relations entre cancer pulmonaire et aspergillose sont complexes. L’aspergillose peut mimer un carcinome endo-bronchique cliniquement et radiologiquement tandis que le cancer et ses traitements sont des facteurs susceptibles de favoriser la survenue d’une aspergillose. Le patient atteint d’un cancer bronchique est fragilisé par l’altération du parenchyme pulmonaire (association fréquente avec la BPCO, le cancer, ses traitements, l’exposition itérative aux corticoïdes inhalés ou systémiques), autant de facteurs de risque potentiels d’Aspergillose pulmonaire. Cependant ce type de complication infectieuse en oncologie thoracique a peu été étudié.

MATÉRIELS ET MÉTHODES

- Les principaux objectifs de notre étude sont d'attirer l'attention sur la probabilité d'association d’une aspergillose en cas de néoplasie pulmonaire ainsi que d’analyser la fréquence de l’aspergillose pulmonaire chez des patients atteints d’un cancer bronchique
- Etude rétrospective
- Période d’étude: Janvier 2019 à Septembre 2024
- Notre étude concerne 3 cas de carcinome bronchogénique associé à une aspergillose colligés au service de pneumologie de l'hôpital 20 Aout 1953, CHU IBN ROCHD, Casablanca

RÉSULTATS

- Moyenne d’âge : était de 69 ans
- Sexe : Les 3 patients étaient de sexe masculin
- un antécédent de BPCO (tous les cas), l’antécédent de tuberculose dans 2 cas :
Le scanner thoracique a objectivé une image en grelot dans 67% des cas
- **Le type histologique** était en faveur d’un adénocarcinome pulmonaire primitif de type non mucineux dans tous les cas

DISCUSSION

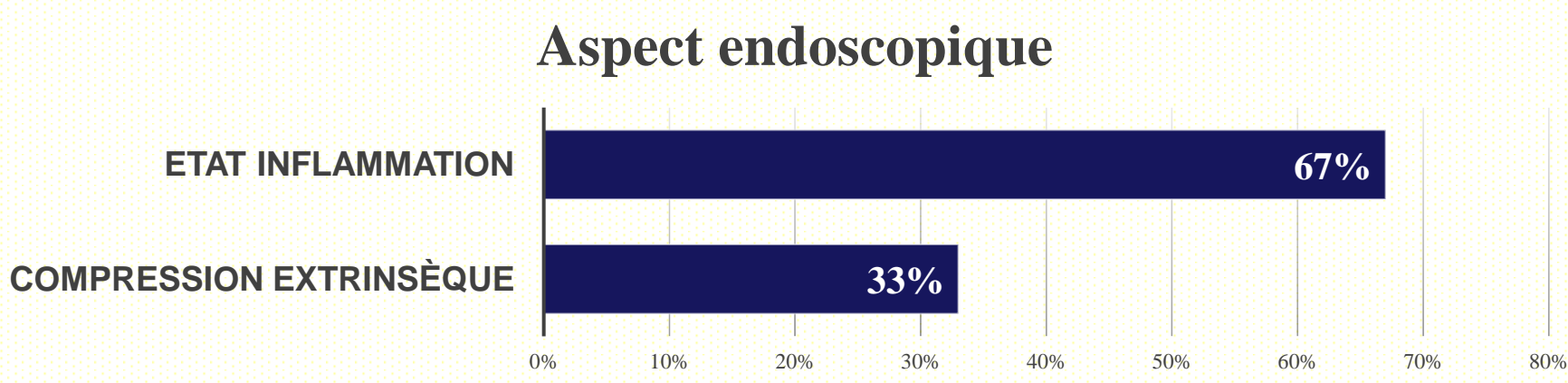
- Peu d’études se sont intéressées à l’ensemble de la maladie aspergillaire pulmonaire au sein d’une population d’oncologie thoracique
- L’infection aspergillaire au cours du carcinome bronchogénique constitue une association rare ainsi qu'une complication sévère emmaillant le pronostic.
- Les facteurs de risque de greffe aspergillaire sont : Séquelles de mycobactéries tuberculeuses ou non, BPCO (bulles d’emphysème), sarcoïdose stade 4 ainsi que le carcinome bronchogénique excavé....
- La clinique est non spécifique : Hémoptysie +++, majoration de la dyspnée chronique, douleur thoracique, fléchissement de l’état général.....
- Pas de consensus actuel sur le traitement en cas d’association d’une aspergillose et d’un carcinome bronchogénique et donc la prise en charge est complètement différente et nécessite la prise par considération de nombreux critères notamment l’opérabilité, le type histologique de la tumeur et son extension

CONCLUSION

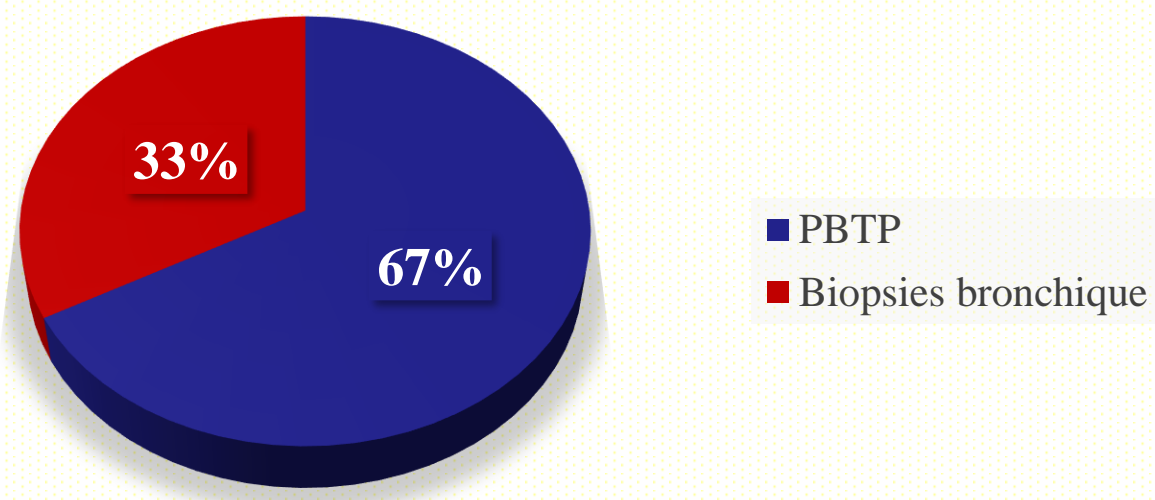
Le pronostic du carcinome bronchogénique est surtout lié à la maladie pulmonaire sous jacente notamment une aspergillose associée pouvant le rendre péjoratif surtout en absence de recherche systématique et soigneuse

- **Diagnostic d’aspergillose pulmonaire** : le diagnostic a été retenu sur sérologie aspergillaire positive dans tous les cas

- **Bronchoscopie souple** :



- **Confirmation du carcinome bronchogénique:**



- **Traitement** : Tous les patients ont bénéficié d’un traitement antifongique à base de Voriconazole : V-FEND
- La chimiothérapie palliative a été instaurée après un mois de traitement antifongique chez un patient, une radio-chimiothérapie concomitante a été indiquée chez un patient, et une chimiothérapie néo-adjuvante a été indiquée chez un patient (patient perdu de vue)

BIBLIOGRAPHIE

1. Kawamura S, Maesaki S, Tomono K, Tashiro T, Kohno S. Clinical evaluation of 61 patients with pulmonary aspergilloma. Intern Med 2000;39(3):209—11
2. Yan X, Li M, Jiang M, Zou L-Q, Luo F, Jiang Y. Clinical characteristics of 45 patients with invasive pulmonary aspergillosis: retrospective analysis of 1711 lung cancer cases. Cancer 2009 Nov 1; 115(21): 5018–25.