



Les métastases thoraciques révélant un sarcome d'Ewing

Moumni S., Arfaoui H., Msika S. Bamha H., Bougteb N., Jabri H., El Khattabi W., My Afif H.

Service des Maladies Respiratoires, Hôpital 20 Août 1953, Casablanca, Maroc

RÉSUMÉ

Le sarcome d'Ewing-like est un type rare de sarcomes des tissus mous qui touche principalement les enfants et les jeunes adultes avec un mauvais pronostic. Il s'agit d'un sarcome dit "à petites cellules rondes indifférenciées", qui présente de nombreuses caractéristiques du sarcome d'Ewing, mais ne présente pas de réarrangements au niveau du gène EWSR1. Nous avons mené une étude rétrospective à propos de 3 cas observés au niveau du service de pneumologie de l'Hôpital 20 août 1953 sur une période allant de janvier 2023 à août 2023.

Observation 1 : patient de sexe masculin âgé de 25 ans, tabagique chronique, présentant un processus médiastino-pulmonaire postérieur gauche avec un envahissement de la moelle épinière, à l'étude histologique au cours d'une laminectomie décompressive un sarcome d'Ewing a été objectivé. Le patient a bénéficié d'une chimiothérapie palliative.

Observation 2 : patiente âgée de 41 ans, exposée au tabagisme passif, présentant un processus médiastino-pulmonaire droit associé à une pleurésie droite, à la ponction biopsie Trans pariétale un sarcome indifférencié d'Ewing like a été objectivé. Une chimiothérapie palliative a été indiquée.

Observation 3 : patient âgé de 68 ans, tabagique chronique, ayant un processus médiastino-pulmonaire droit, de multiples nodules pleuraux et une pleurésie droite minime, les biopsies bronchiques réalisées au cours d'une bronchoscopie souple ont objectivé une localisation secondaire d'un sarcome d'Ewing. Le patient a été adressé pour chimiothérapie palliative.

En conclusion, le sarcome d'Ewing-like est extrêmement rare et son pronostic est plus sombre que celui du sarcome d'Ewing. Nous soulignons la nécessité d'un diagnostic précoce et une prise en charge rapide et multidisciplinaire.

INTRODUCTION

Le sarcome d'Ewing-like est un type rare de sarcomes des tissus mous qui touche principalement les enfants et les jeunes adultes avec un mauvais pronostic. Il s'agit d'un sarcome dit "à petites cellules rondes indifférenciées", qui présente de nombreuses caractéristiques du sarcome d'Ewing, mais ne présente pas de réarrangements au niveau du gène EWSR1.

BUT DU TRAVAIL

L'objectif de notre travail est de décrire les profils épidémiologique, clinique et radiologique des métastases thoraciques du sarcome d'Ewing-like.

MATERIEL & METHODES

- Étude rétrospective portant sur 3 cas
- Service des maladies respiratoires de l'Hôpital 20 Août 1953 de Casablanca
- Période de Janvier 2023 à Août 2023

RÉSULTATS

- Profil épidémiologique :
 - Moyenne d'âge : 45 ans
 - Prédominance masculine (2H/1F)
- Antécédents :
 - Tabagisme actif : 2 cas
 - Tabagisme passif : 1 seul cas

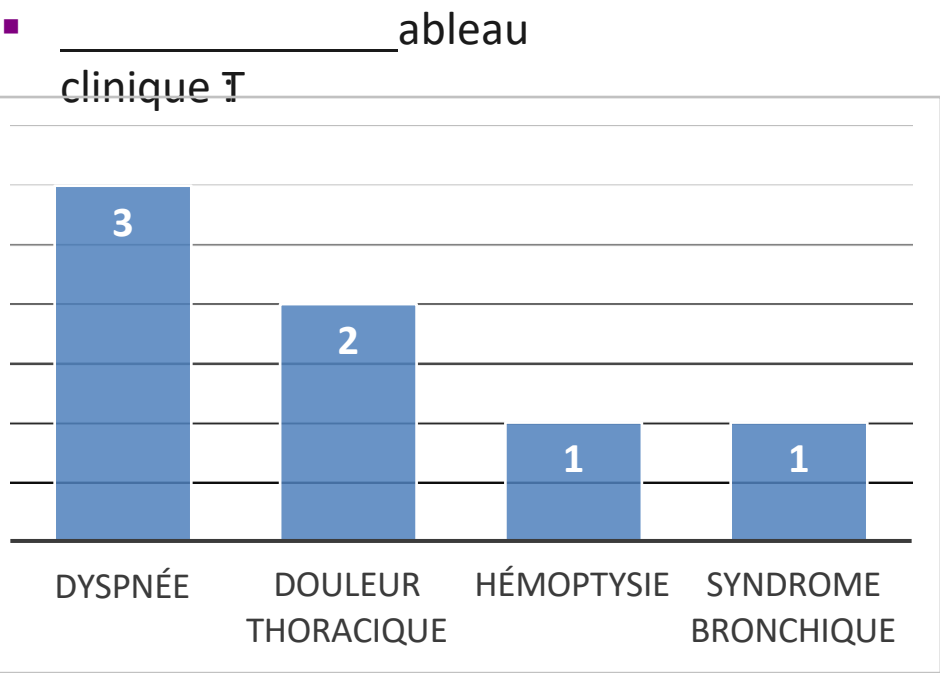


Figure 1 : Symptomatologie clinique

- Imagerie :

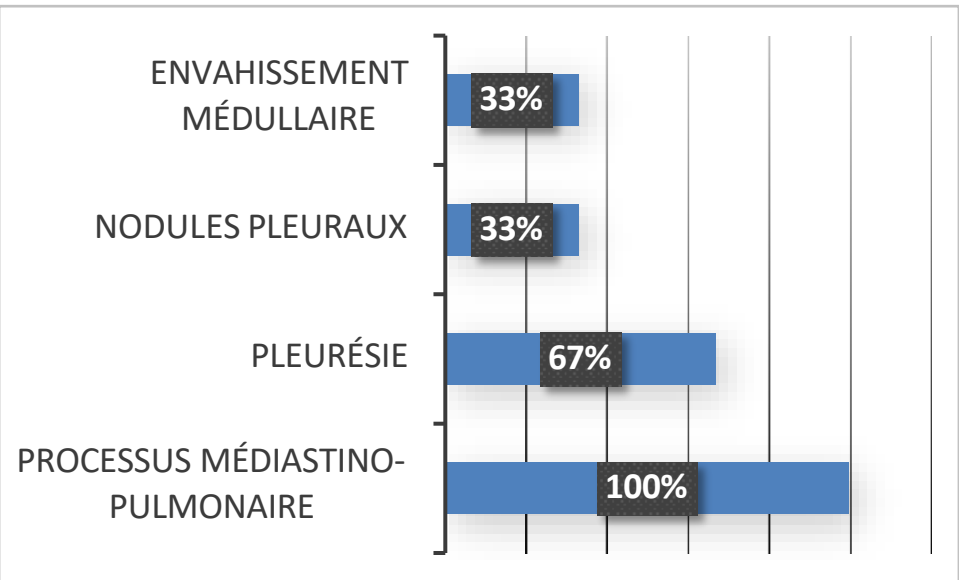


Figure 2 : Profil radiologique

- Histologie :
 - Sarcome indifférencié d'Ewing like : tous les cas

- Moyens de confirmation du diagnostic :

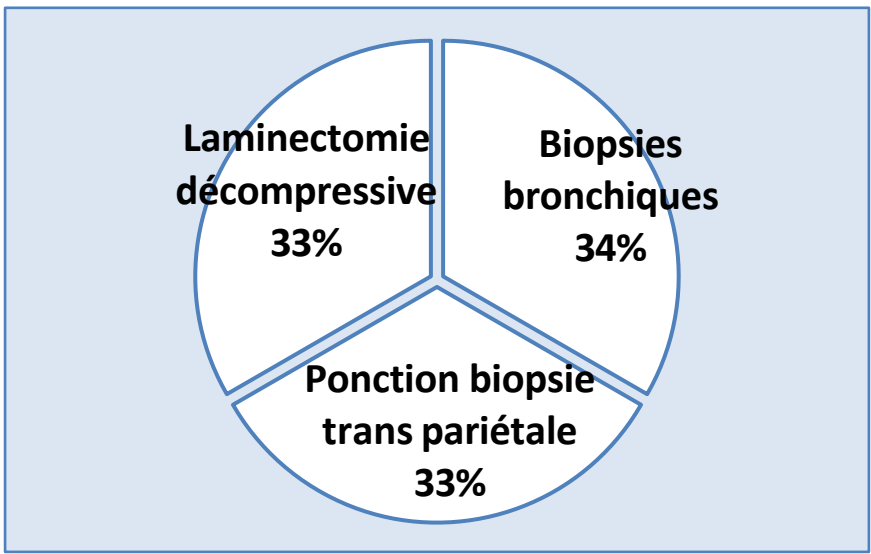


Figure 3 : Moyens de confirmation

- Traitement :
 - chimiothérapie palliative

DISCUSSION

- Les sarcomes d'Ewing-like sont un type rare de sarcomes des tissus mous, ce sont un sous-groupe émergent de petits sarcomes à cellules bleues rondes indifférenciées qui présentent divers degrés de similitude morphologique, immunohistochimique, moléculaire et clinique avec le sarcome d'Ewing mais ne présentent pas de réarrangements au niveau du gène EWSR1.
- Récemment, l'utilisation accrue de méthodes moléculaires modernes basées sur le séquençage de nouvelle génération a permis leur identification.
- Par rapport au sarcome d'Ewing, ils ont tendance à se produire chez les patients plus âgés, avec une fourchette d'âge très large et ont un mauvais pronostic.
- Ils apparaissent dans les tissus mous profonds de la paroi thoracique et de l'abdomen.
- Il est de plus en plus évident que ces tumeurs représentent des entités autonomes avec des caractéristiques uniques plutôt qu'un simple sous-groupe du sarcome d'Ewing.
- La réponse à la chimiothérapie semble assez faible mais compte tenu de l'extrême rareté, l'expérience est très limitée.

CONCLUSION

En conclusion, le sarcome d'Ewing-like est extrêmement rare et son pronostic est plus sombre que celui du sarcome d'Ewing. Nous soulignons la nécessité d'un diagnostic précoce et une prise en charge rapide et multidisciplinaire.

REFERENCES

- Sbaraglia M et al. Ewing sarcoma and Ewing-like tumors. Virchows Arch 2020.
- Renzi S. et al. Ewing-like sarcoma: An emerging family of round cell sarcomas. Journal of cellular physiology 2018.