

Le pneumomédiastin spontané compliquant une exacerbation d'asthme

Chahboune C., Arfaoui H., Msika S., Bamha H., Bougteb N., Jabri H., El Khattabi W., Afif MH

Service des Maladies Respiratoires, Hôpital 20 Aout 1953, Casablanca, Maroc

INTRODUCTION

Le pneumomédiastin est défini par la présence d'air au niveau du médiastin, c'est une affection rare mais non exceptionnelle dont l'incidence est estimée à 1/32896 de la population générale et survient essentiellement chez l'adolescent et l'adulte jeune dont l'évolution est souvent favorable, et représente une rare complication de l'exacerbation d'asthme

OBJECTIFS

Décrire le profil clinique, radiologique et évolutif des patients admis pour pneumomédiastin compliquant une exacerbation d'asthme

MATERIELS ET METHODES

- Etude rétrospective
- Service de pneumologie 20 août de Casablanca sur une période allant de mai 2019 à juillet 2024
- 6 cas
- Fiche d'exploitation préétablie

RESULTATS

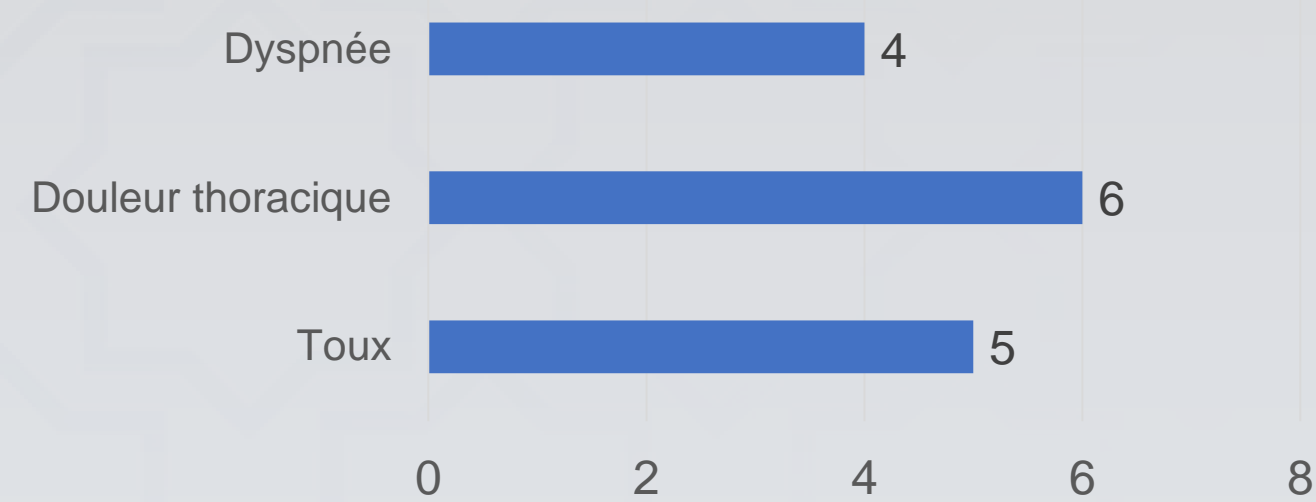
Profil épidémiologique :

- Moyenne d'âge : 23 ans
- Sexe : prédominance masculine (4H/2F)

Antécédents :

- Asthme depuis l'enfance : tous les cas
- Tabagisme : 2 cas

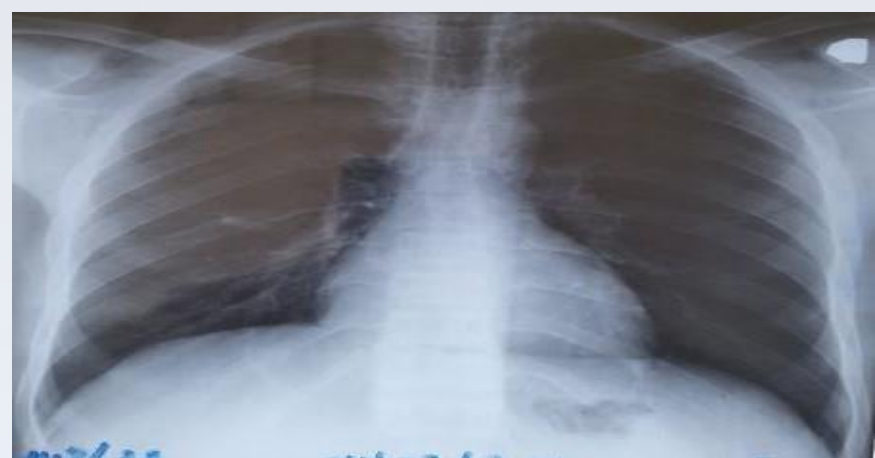
Symptomatologie clinique :



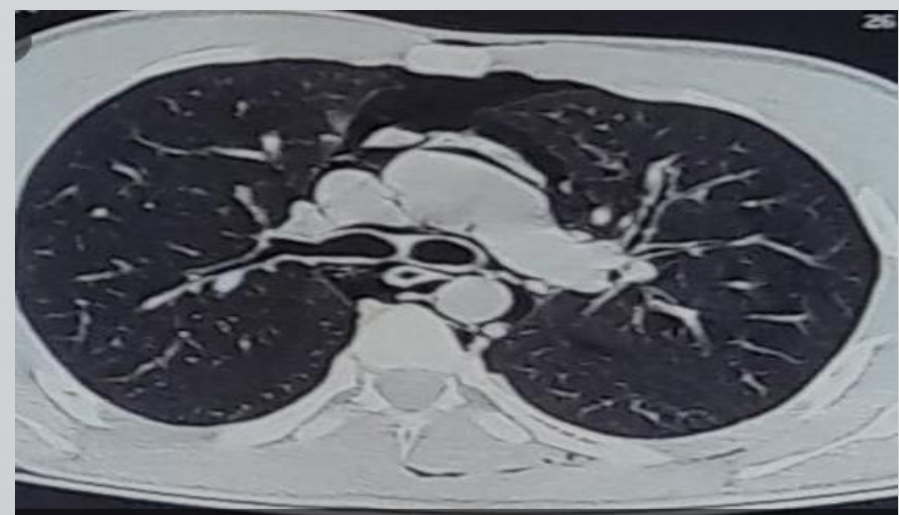Examen clinique :

- Râles sibilants : tous les cas
- Emphysème sous cutané cervico-thoracique : 2 cas

Radiographie thoracique :



TDM thoracique :



Traitement :

- Hospitalisation
- Repos strict
- Oxygénothérapie faible débit
- Traitement de l'exacerbation et de fond de l'asthme

Durée moyenne d'hospitalisation :

- 5 jours

Evolution :

- Favorable dans tous les cas

Discussion :

- Le pneumomédiastin est une entité rare et bénigne
- Le pneumomédiastin spontané, d'apparition le plus souvent brutale, se retrouve préférentiellement chez l'adulte jeune, de sexe masculin, ayant un morphotype longiligne
- Sa physiopathologie fait appel à un emphysème par la création d'un gradient de pression survenant lors des phénomènes d'hyperpression dans les alvéoles proches des septas vasculaires en périphérie des lobules (effet Macklin)

- Elle peut être accompagnée de dyspnée, de toux, de dysphonie et de dysphagie
- A l'examen clinique, on peut retrouver une crépitation neigeuse témoignant d'un emphysème sous cutané
- Bien que rare les complications de cette pathologie sont le pneumothorax et le pneumomédiastin sous tension, qui peut être responsable de tamponnade gazeuse
- Le traitement associe le repos, l'oxygénothérapie et les antalgiques, une surveillance clinique, ainsi qu'un monitoring cardio-respiratoire, sont souvent nécessaires quelques jours avant un contrôle de sortie par radiographie ou scanner thoracique

CONCLUSION

Ce travail a permis de souligner l'intérêt du bon contrôle de la maladie asthmatique afin d'éviter les complications, notamment le pneumomédiastin, complication rare pouvant être mortelle

REFERENCES

- Panacek EA, Singer AJ, Sherman BW, et al. Spontaneous pneumomediastinum: clinical and natural history. Ann Emerg Med. 1992 Oct;21(10):1222–7.
- Macklin MT, Macklin CC. Malignant interstitial emphysema of the lungs and mediastinum as an important occult complication in many respiratory diseases and other conditions: an interpretation of the clinical literature in the light of laboratory experiment. Medicine. 1944;23(4):281–358