

# Poumon éosinophile : les aspect radio-cliniques et étiologiques

S. Laokri, H. Arfaoui, S. Msika, H. Bamha, N. Bougteb, H.Jabri, W.El Khattabi, H.Afif

Service des maladies respiratoire Hôpital 20 Août 1953 Casablanca

## INTRODUCTION

Le poumon éosinophile est un groupe hétérogène d'affections caractérisées par l'infiltration du parenchyme pulmonaire par les éosinophiles donnant des infiltrats pulmonaires parfois labiles, d'une éosinophilie alvéolaire (lavage bronchiolo-alvéolaire  $\geq 20\%$ ) et/ou d'une éosinophilie circulante.

## OBJECTIFS

L'objectif de notre travail est de relever les caractéristiques cliniques, paracliniques et radiologiques du poumon éosinophile et de dégager le profil étiologique de ce groupe d'affections.

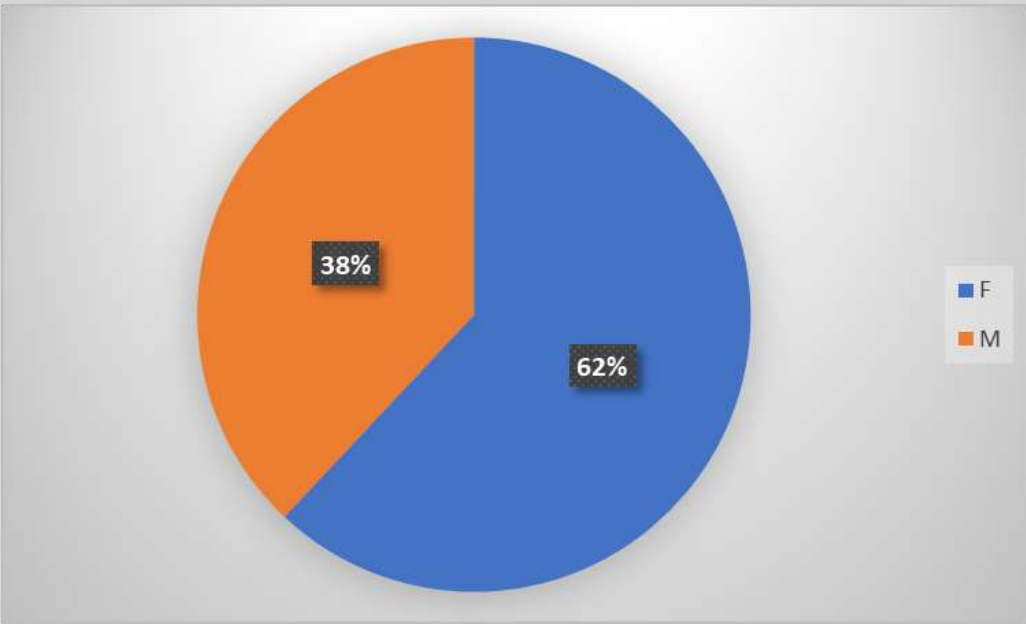
## MATERIELS ET METHODES

Il s'agit d'une étude rétrospective réalisée sur une période allant de janvier 2011 au juillet 2023 incluant 16 patients hospitalisés pour un poumon éosinophile

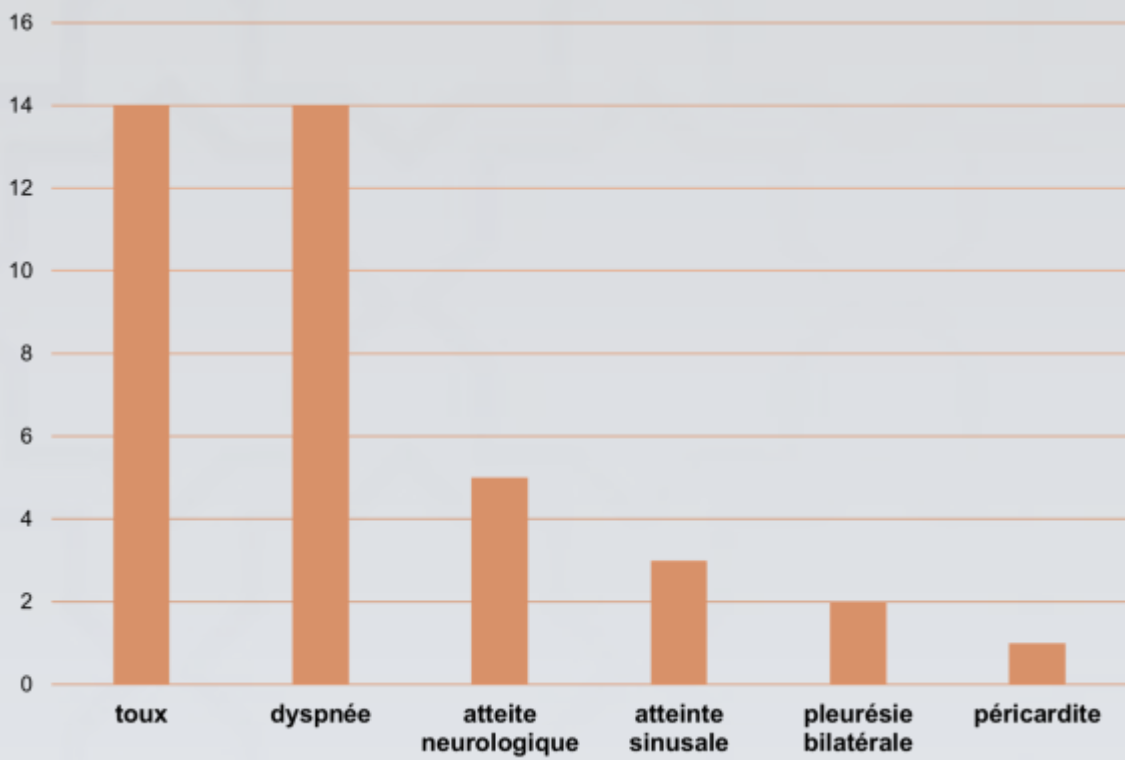
## RESULTATS

- **Age moyen:** 45 ans ( 18-57ans)
- **Antécédent d'asthme :** tous les patients
- **Antécédent ORL :** 36%

- **Sexe:** Prédominance féminine de 62%



- **Antécédents:**



- **L'hyperéosinophilie sanguine** supérieure à 1000 en moyenne
- **L'éosinophilie dans le lavage bronchiolo-alvéolaire :** tous les malades
- **TDM thoracique:** infiltrats pulmonaires parfois labiles

Granulomatose éosinophile avec polyangéite	8 cas
Parasitose intestinale	2 cas
Aspergillose bronchopulmonaire allergique	1 cas
Maladie de carrington	1 cas

- **Traitement :**
- Corticothérapie (CTC) par voie générale : 12 patients
- CTC associée à un traitement antifongique : 1 patient
- CTC associé à un immunosuppresseur dans : 3 patients
- Traitement antiparasitaire : 2 patients .
- **L'évolution** Favorable : 13 patients

## DISCUSSION

- Poumon éosinophile et infiltrats pulmonaires à éosinophiles sont les deux termes utilisés pour désigner un groupe très large d'affections caractérisées par une infiltration du parenchyme pulmonaire par les éosinophiles, associée ou non à une éosinophilie circulante [1]
- Les poumons parasitaires représentent la principale cause de poumon éosinophile dans le monde : syndrome de Löffler, syndrome de Larva migrans viscéral, le poumon éosinophile tropical [2]
- De nombreux médicaments sont susceptibles d'induire un poumon éosinophile aigu ou chronique, ils sont répertoriés sur le site «Pneumotox» [3]

- Aspergillus fumigatus (Af) est la moisissure la plus souvent impliquée dans les mycoses bronchopulmonaires allergiques ; elle est ubiquitaire.
- La granulomatose éosinophilique avec polyangéite ou le syndrome de Churg et Strauss fait partie du groupe des vascularites pulmonaires. Il associe, de façon quasi constante, un asthme, une hyperéosinophilie sanguine, des lésions de vascularite nécrosante [4]

## CONCLUSION

Le poumon éosinophile est une affection grave nécessitant une enquête étiologique rigoureuse est nécessaire afin d'adapter la prise en charge thérapeutique qui reste basée sur la corticothérapie.

## REFERENCES

[1]- Turesson C, McClelland RL, Christianson TJ, Matteson EL : : WB Saunders.

[2] Inoue K, Inoue Y, Arai T, Nawa Y, Kashiwa Y, Yamamoto S, et al. Chronic eosinophilic pneumonia due to visceral larva migrans. Intern Med 2002;41:478-82

[3] Camus P, Fanton A, Bonniaud P, Camus C, Foucher P. Interstitial lung disease induced by drugs and radiation. Respiration (Herrlisheim) 2004;71:301-26

[4] Masi AT, Hunder GG, Lie JT. The American College of Rheumatology 1990 criteria for the classification of Churg. Strauss syndrome (allergic