

Particularité radio-clinique du pneumothorax et hydropneumothorax tuberculeux

Sajid I., El Khattabi W., Msika S., W., Bamha H., Bougteb N., Arfaoui H., Jabri H., Afif M H

Service des Maladies Respiratoires, Hopital 20 Aout, CHU Ibn Rochd, Casablanca, Maroc

INTRODUCTION

- La tuberculose représente un problème majeur de santé publique au monde. Le pneumothorax et l'hydropneumothorax tuberculeux sont des formes rares mais graves de la tuberculose.

OBJECTIFS

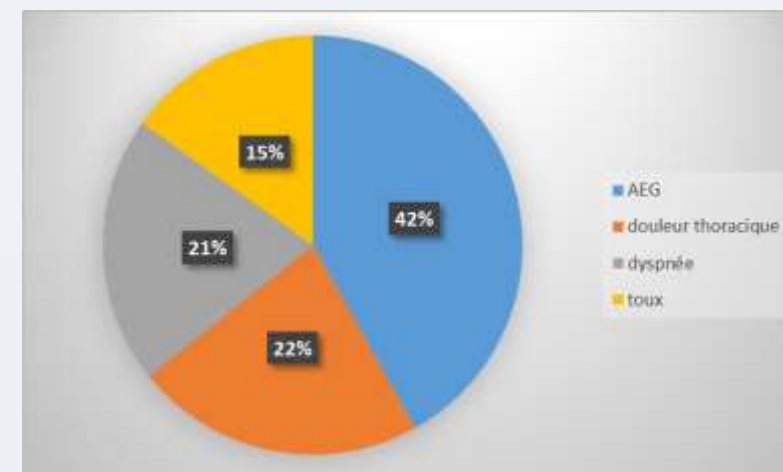
- Décrire les caractéristiques épidémiologiques, radio cliniques, thérapeutiques et évolutives des pneumothorax et hydropneumothorax tuberculeux

MATERIEL & METHODES

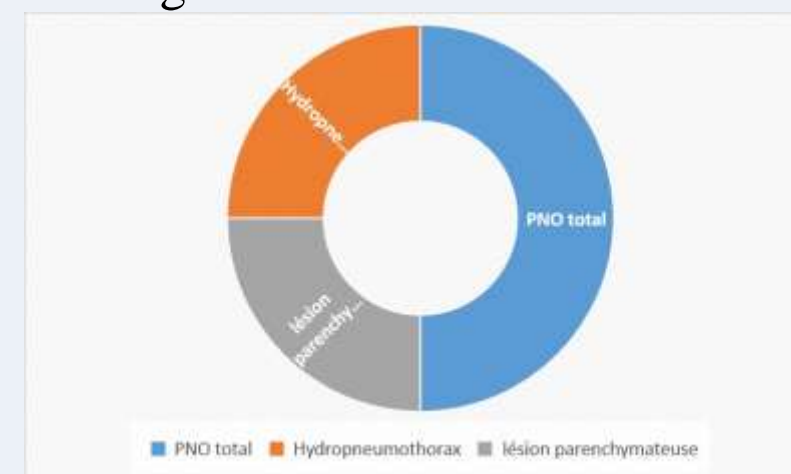
- Etude descriptive, rétrospective
- Période de : Juin 2020 au Juin 2025
- Sur les 19 cas de pneumothorax et hydropneumothorax tuberculeux .

RESULTATS

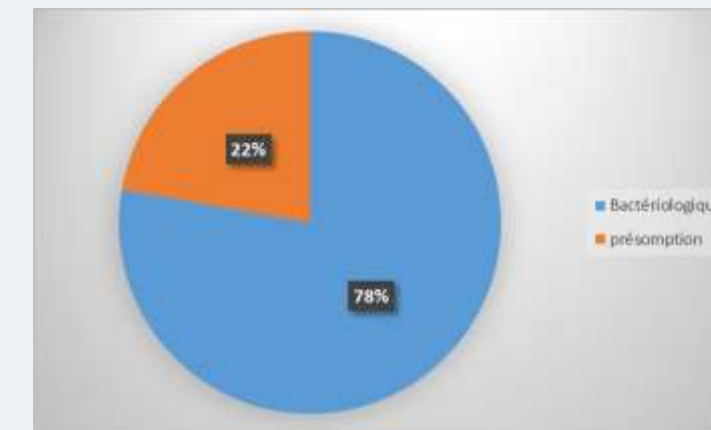
- Moyenne d'âge : 39 ans
- Prédominance masculine
- Un comptage tuberculeux récent: 3cas
- Tabagisme chroniques dans 12 cas.
- Symptomatologie:



- Imagerie



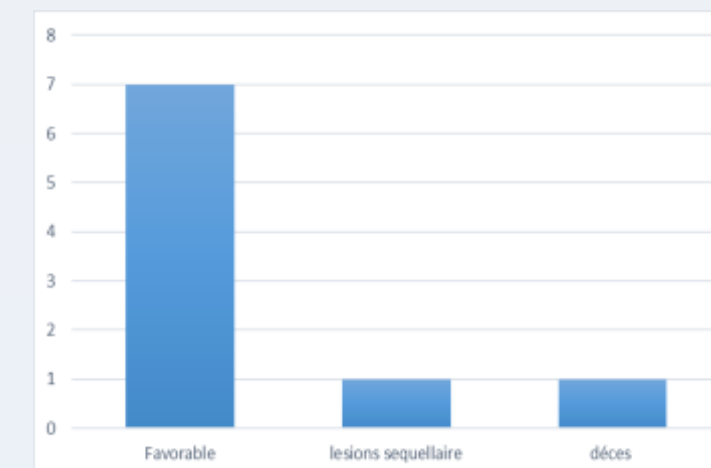
- Diagnostic positif:



- Traitement:

- Drainage thoracique
- Antibacillaire
- Kinésithérapie respiratoire

- Evolution:



DISCUSSIONS

- Le pneumothorax est révélé par les explorations radiologiques.
- La TB est suggérée par des arguments cliniques et radiologiques, la chronicité des signes cliniques et la présence de lésions parenchymateuses évocatrices de TB.
- Le traitement comporte plusieurs volets : l'évacuation pleurale, le traitement médical, la chirurgie, le lavage pleural, la kinésithérapie et l'hygiène nutritionnelle

CONCLUSION

- À travers notre étude, le pneumothorax et l'hydropneumothorax tuberculeux est une forme rare qui peut révéler ou compliquer une tuberculose évolutive. L'évolution est le plus souvent favorable mais des séquelles pleurales à type de pachypleurite ayant nécessité le recours à la thoracoscopie

REFERENCES

- Hantous Zannad. Apport de l'imagerie dans la tuberculose thoracique. 2015;71:93–1
- Ben Saad S, Pneumothorax tuberculeux : Pneumol Clin (2018)