

## Introduction

L'actinomyose est une maladie infectieuse rare causée par une bactérie anaérobie, le plus souvent *Actinomyces israelii*. L'atteinte thoracique représente 20 à 25 % des formes décrites et vient après la localisation cervico-faciale. Sa fréquence a diminué depuis l'amélioration du niveau social et le développement de l'antibiothérapie

## Matériels et méthodes

Nous rapportons une série de cinq cas d'actinomyose thoracique, colligés au service des maladies respiratoires du CHU Ibn Rochd de Casablanca.

### Données épidémiologiques :

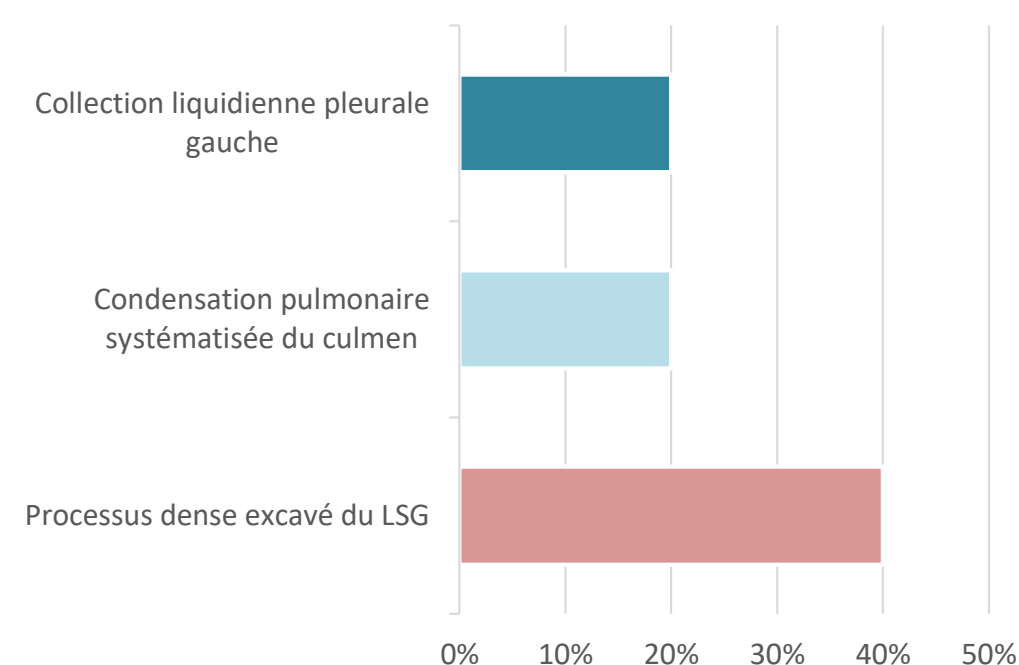
Sexe : hommes 100%  
Age : 21,45,49,50,62 ans  
Age moyen : 45.4 ans

### Symptomatologie clinique :

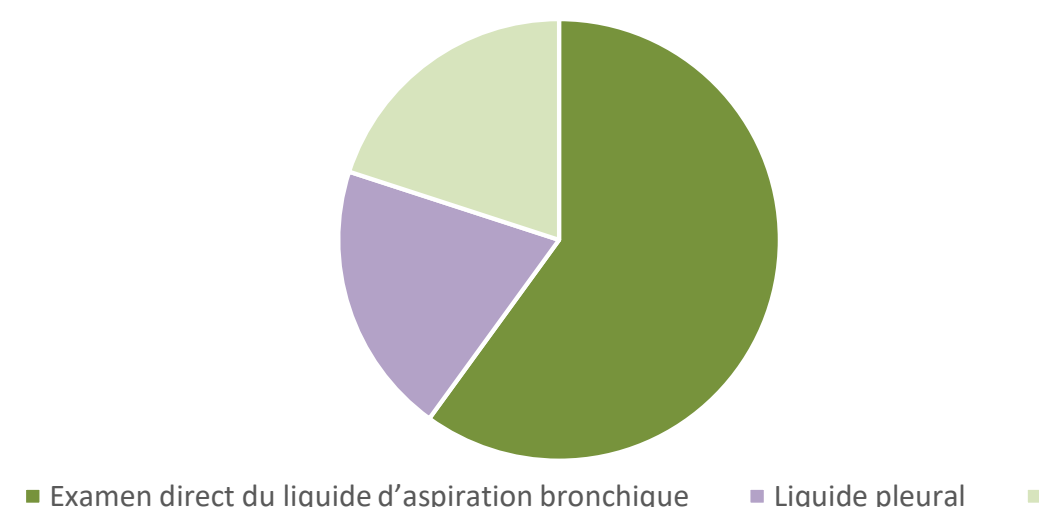
Symptômes	Nombre de cas	Pourcentage
Fièvre	5	100%
Douleur thoracique	5	100%
Hémoptysies	2	40%

Clinique	Nombre de cas	Pourcentage
Altération de l'état général	2	40%
Syndrome d'épanchement liquidien	1	20%

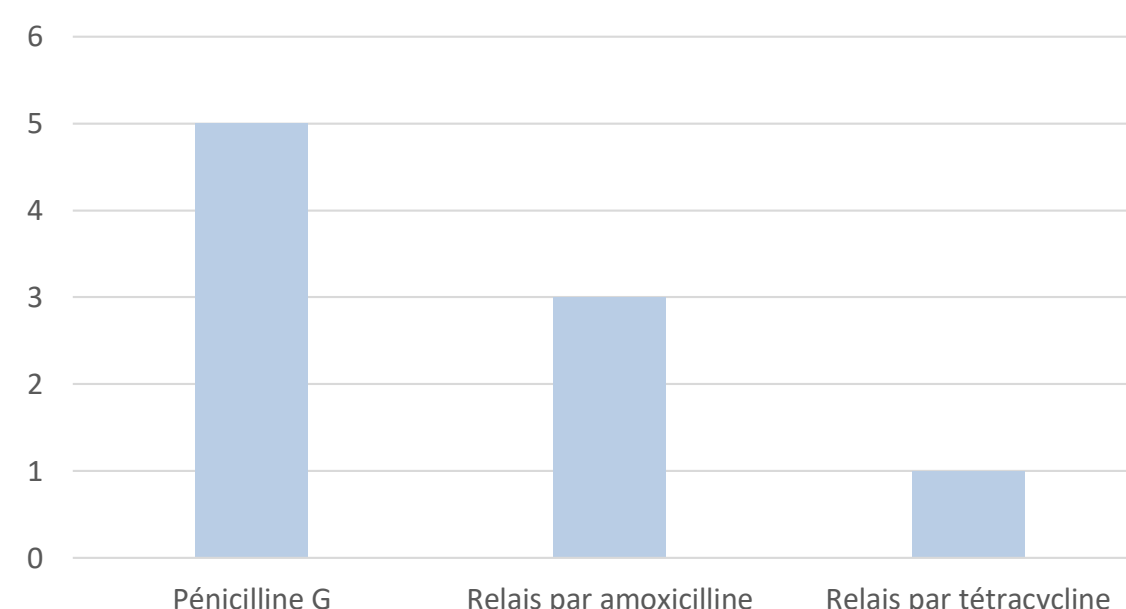
### TDM thoracique :



### Confirmation diagnostique:



### Prise en charge thérapeutique:



## Conclusion

À travers notre étude, nous rappelons la rareté de la localisation thoracique de l'actinomyose et son évolution favorable sous antibiothérapie prolongée