

Profil étiologique du poumon kystique

Mouhssine N., EL Khattabi W., Msika S., Bamha H., Bougteb N., Arfaoui H., Jabri H., Afif My.H.
Service des Maladies Respiratoires, Hôpital 20 Août 1953, CHU Ibn Rochd, Casablanca

Résumé

Le poumon kystique est défini par la présence de multiples cavités circonscrites à paroi fine et régulière inférieure à 2 mm d'épaisseur, d'une forme variable selon la maladie, et un contenu le plus souvent purement aérique. Ainsi le diagnostic positif de la maladie est simple mais le diagnostic étiologique est plus complexe. Nous avons mené une étude rétrospective réalisé au sein de notre service de janvier 2005 à juillet 2022 incluant tous les cas de maladie pulmonaire kystique retenue sur des critères scannographiques. L'objectif de l'étude est de dresser un tableau descriptif du profil épidémiologique, clinique, radiologique, diagnostic, thérapeutique et évolutif de la maladie. Nous avons colligé 11 cas avec une prédominance féminine (10 cas) et un âge moyen de 46 ans (ET=15,7 ans). La symptomatologie était dominée par la dyspnée avec une moyenne d'évolution de 7 ans survenu dans un contexte de pneumothorax dans 5 cas, une aggravation de la dyspnée dans 2 cas, des lésions cutanées dans un cas et une toux sèche isolée dans un cas. La radiographie thoracique a révélé des clartés finement cerclées à paroi très fine chez 7 cas avec un pneumothorax chez 5 patientes . Le scanner thoracique a montré des lésions kystiques pulmonaires bilatérales avec un aspect de poumon en dentelle . Une exploration fonctionnelle respiratoire a montré un trouble ventilatoire de type obstructif dans un cas, restrictif dans 2 cas et mixte dans un cas et normale dans 3 cas . L'étiologie la plus fréquente est la LAM dont 5 cas associée à la Sclérose Tubéreuse de Bourneville et 2 cas de LAM sporadique, un cas de syndrome de Gougerot-Sjögren, un cas d'hystiocytose langérhansienne pulmonaire, un cas de lupus et un cas non étiqueté. Toutes nos patientes avaient bénéficié de traitement symptomatique . L'évolution était marquée par l'aggravation de 4 patients menant au décès dans 2 cas, la stabilisation des lésions dans 5 cas. Par ailleurs 2 patients ont été perdus de vue. Le poumon kystique est une maladie rare, de diagnostic purement scannographique et peut-être associé à des lésions de plusieurs organes à la fois nécessitant ainsi une prise en charge et un suivi multidisciplinaire.

Introduction

Le poumon kystique est une pathologie rare d'incidence mal connue, défini par la présence de multiples cavités circonscrites à paroi fine et régulière inférieur à 2 mm d'épaisseur, une forme variable selon la maladie, et un contenu le plus souvent purement aérique.

But du travail

Dresser un tableau descriptif du profil épidémiologique, clinique, radiologique, diagnostic, thérapeutique et évolutif de la maladie.

Matériels et méthodes

- Etude retrospective : janvier 2005 à juillet 2022
- 11 patients hospitalisés au service de pneumologie 20 août
- Maladie pulmonaire kystique retenue sur des critères scannographiques
- Fiche d'exploitation pré-établie

Résultats

Epidémiologie

- Moyenne d'âge : 46 ans (ET= 15,7 ans)
- Prédominance féminine : 10 cas

Signes fonctionnels

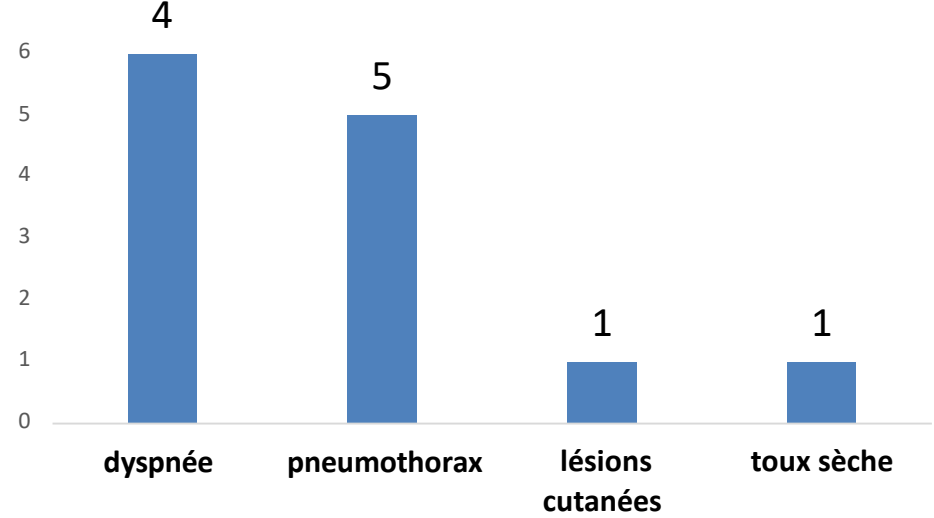


Figure 1: Répartition selon les signes fonctionnels

Imagerie

- Radiographie thoracique: clartés finement cerclées à paroi très fine chez 7 cas et pneumothorax chez 5 cas
- TDM thoracique: lésions kystiques pulmonaires bilatérales dans tous les cas

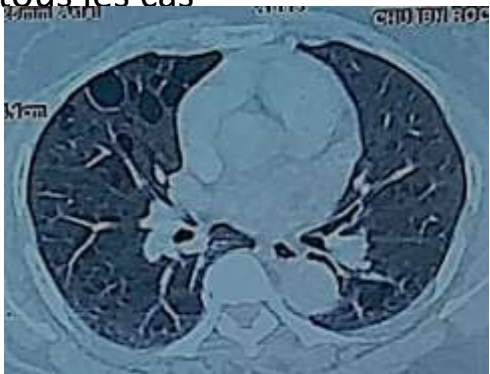

Figure 2: Poumon kystique dans le cadre de Gougerot Sjögren

Etiologie	Nombre de cas
lymphangioléiomyomatose	7
sclérose tubéreuse de bourneville	5
sporadique	2
syndrome de Gougerot-Sjögren	1
hystiocytose langérhansienne pulmonaire	1

EFR:

- Trouble ventilatoire restrictif : 2 cas
- Trouble ventilatoire obstructif : 1 cas
- Trouble ventilatoire mixte : 1 cas
- EFR normale : 1 cas

Traitement:

- Oxygénothérapie : 4 cas
- Drainage de pneumothorax : 5 cas

Evolution :

- Aggravation : 4 cas
- Décès : 2 cas
- Stabilisation : 5 cas
- Perdus de vue : 2 cas

Discussion

La présence de plusieurs kystes pulmonaires en TDM est le dénominateur commun qui définit les maladies kystiques multiples pulmonaires (MKMP). Ces maladies sont rares, dont l'expression clinique est dominée par la survenue de pneumothorax spontané(s) souvent récidivant(s), ou par le développement d'une dyspnée chronique pouvant évoluer vers l'insuffisance respiratoire.

Les trois maladies principales de ce groupe sont:

- la lymphangioléiomyomatose (LAM): elle ne touche que les femmes lorsqu'elle est sporadique, et les femmes (surtout) et les hommes lorsqu'elle est associée à la sclérose tubéreuse de Bourneville.
- le syndrome de Birt-Hogg-Dubé est une maladie d'origine génétique liée à ce gène, qui s'associe à des lésions cutanées faciales (fibrofolliculomes) et des tumeurs rénales.
- L'histiocytose à cellules de Langerhans de l'adulte est une maladie associée au tabagisme.

Certaines MKMP sont d'origine infectieuse (en particulier la pneumocystose) ou d'origine environnementale (tabagisme, pneumopathies d'hypersensibilité). Les causes endogènes sont les maladies lymphoïdes (en particulier le syndrome de Gougerot-Sjögren)et les métastases de tumeurs (sarcomes en particulier). D'autres maladies, plus rares, congénitales ou acquises, peuvent se présenter avec un tableau de MKMP.

Conclusion

La maladie du poumon kystique est de diagnostic purement scannographique qui touche plusieurs organes à la fois nécessitant ainsi une prise en charge et un suivi multidisciplinaire.

Références

- J.-B. Duquenne et al, Les maladies kystiques pulmonaires, Rev Mal Respir, 2021, Volume 38, Issue 3: 257-68.
- T. Ben Achour et al, Une maladie pulmonaire kystique : pensez au diagnostic de syndrome de Gougerot Sögren, Revue de Médecine Interne, 2018; 39, Supplement 1 : A154
- K. El Hachimi et al., Étiologies rares du poumon kystique, Rev Mal Respir, 2018, Volume 35, Supplement : A121