

# Le profil étiologique du syndrome de la veine cave supérieur

Adrar S., El Khattabi W., Bamha H., Msika S., Bougteb N., Arfaoui H., Jabri H., Afif Mly. H.  
Service des Maladies Respiratoires Hôpital 20 Août, Casablanca, Maroc

## Introduction

- Le syndrome cave supérieur est l'ensemble de signes cliniques liée a la compression du syndrome cave supérieur dans le médiastin

## Matériels et méthodes

- Etude rétrospective
- 161 cas
- Service de pneumologie 20 août
- Entre juillet 2018 et novembre 2025

## Résultats

- Moyenne d'âge: 55,1 ans
- Nette prédominance masculine
- Tabagisme actif: 148 cas
- Association à une dysphonie: 15 cas
- Association à une dysphagie: 14 cas
- Radio thorax

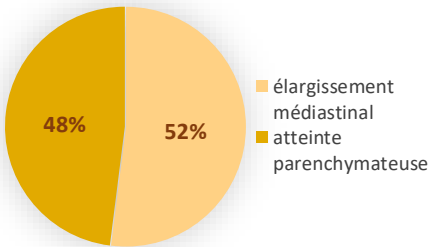


Figure 1 : les anomalies retrouvées dans la radiographie thoracique

- TDM thoracique

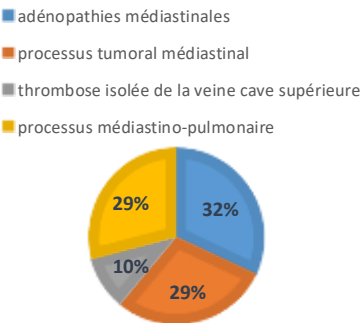
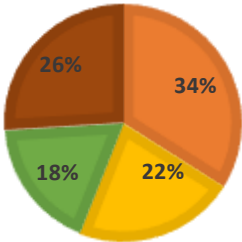


Figure 2 : les anomalies retrouvées au niveau de la TDM thoracique

- Bronchoscopie souple

- infiltration tumorale
- compression extrinsèque
- sténose tumorale
- muqueuse hyperhémique



- Confirmation diagnostique:

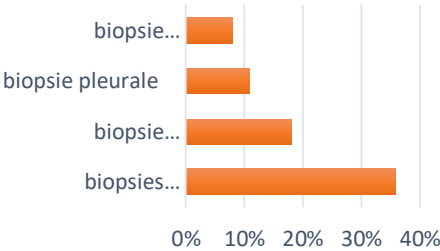


Figure 3 ; les moyens de confirmation diagnostique

- Etiologies

- carcinome à petites cellules
- hémopathie maligne
- étiologie non déterminée

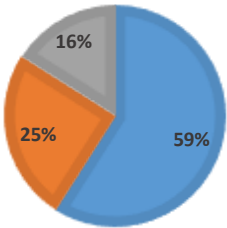


Figure 4 : les étiologies du Sd cave supérieur chez les patients étudiés

- Evolution

- évolution favorable
- décès
- perdus de vue

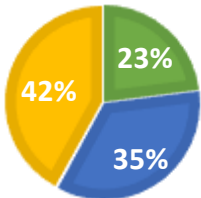


Figure 5 :L'évolution des patients étudiés

## Conclusion

- le syndrome de la veine cave supérieure est une urgence diagnostique et thérapeutique
- L'étiologie maligne reste la plus fréquente