

Particularités du carcinome épidermoïde bronchique chez la femme

C. CHAHBOUNE, H. ARFAOUI, S. MSIKA, H. BAMHA, N. BOUGTEB, H. JABRI, W. EL KHATTABI, MH. AFIF

Service de pneumologie, Hôpital 20 août 1953, CHU Ibn Rochd, Casablanca (Maroc)

INTRODUCTION

- Le cancer bronchique est un problème de santé dans le monde, son incidence chez la femme est en augmentation. Les adénocarcinomes sont en augmentation et sont dominants chez les femmes et les non-fumeurs

OBJECTIFS

- L'objectif du travail est de décrire les particularités du carcinome épidermoïde bronchique chez la femme

MATERIELS ET METHODES

- Etude rétrospective menée au Service des maladies respiratoires de l'hôpital 20 Août
- Période d'étude: janvier 2024 à Décembre 2024
- Nous avons colligé 50 cas de cancers bronchiques féminins dont 12 cas de carcinome épidermoïde (24 %)

RESULTATS

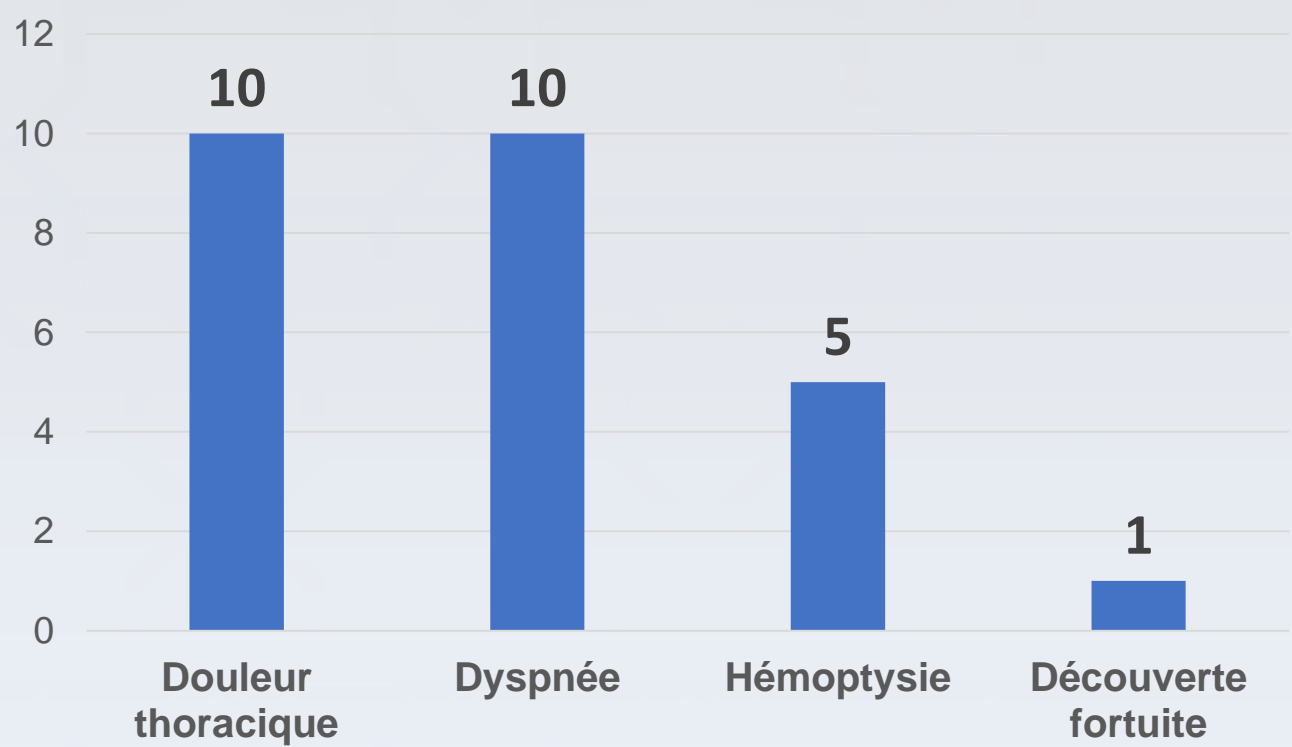
➤ Profil épidémiologique :

- Ce sont des femmes non tabagiques âgées en moyenne de 57 ans

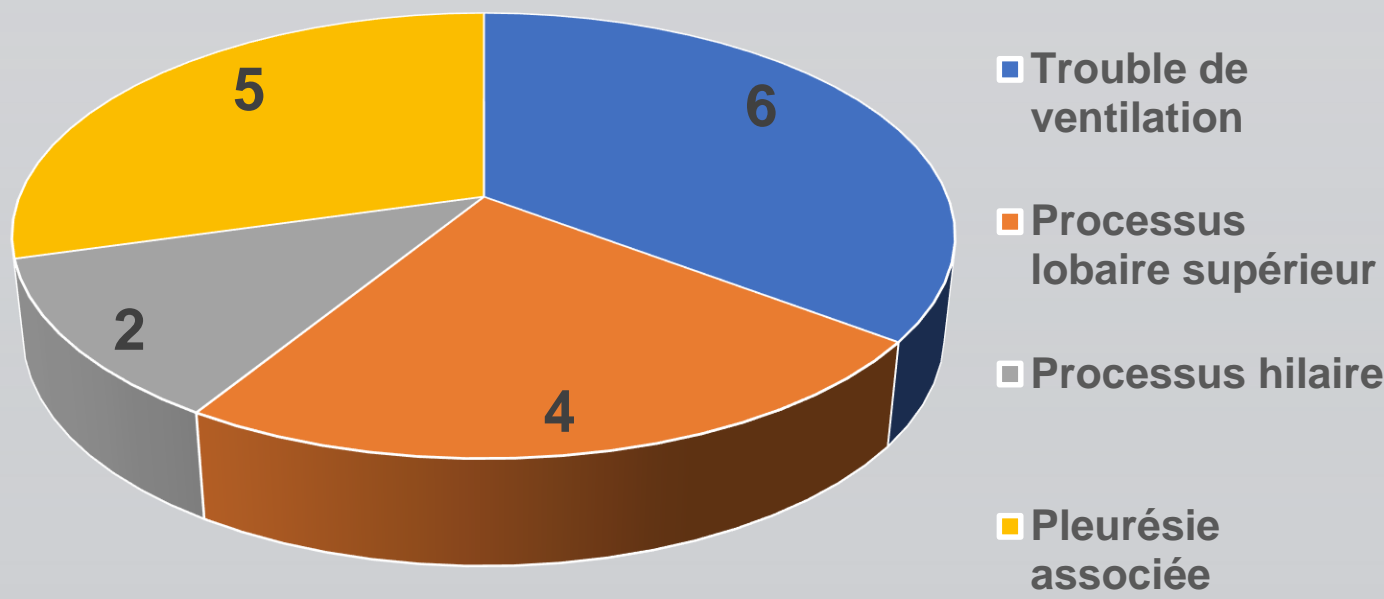
➤ Antécédents :

- Le tabagisme passif a été noté chez huit patientes
- 6 patientes étaient hypertendues
- Le diabète a été noté chez 4 patientes
- L'antécédent de tuberculose pulmonaire a été noté chez 3 patientes

➤ Tableau clinique :

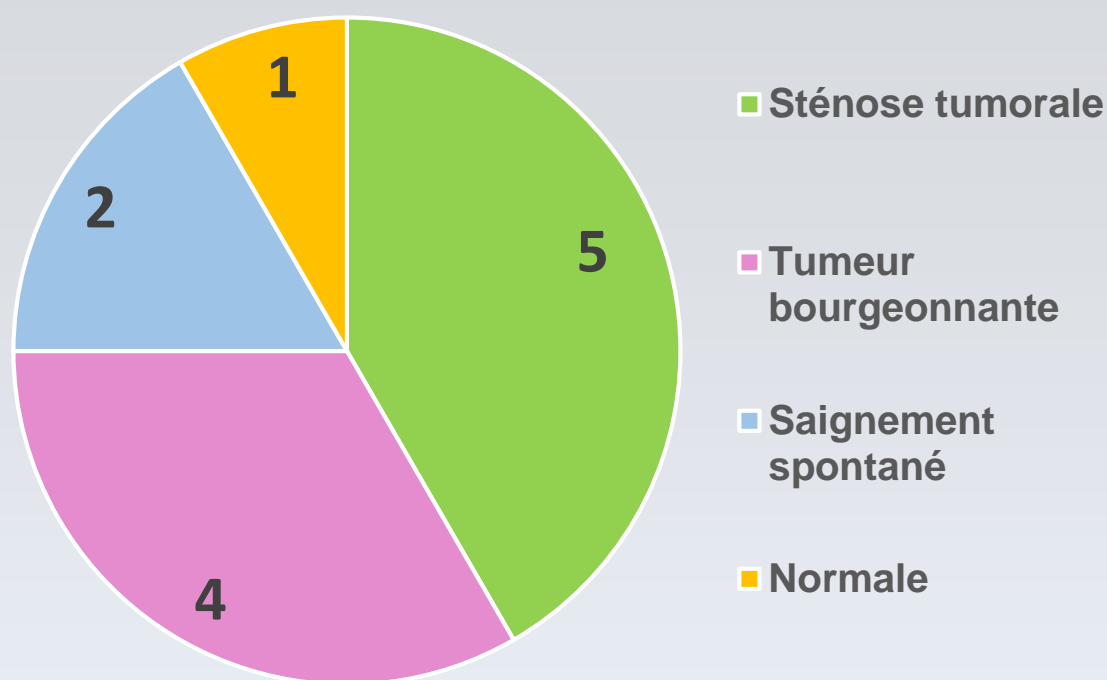


➤ Imagerie thoracique :



- Métastases retrouvées à l'imagerie thoracique :
 - ❖ Pulmonaire controlatérale dans trois cas
 - ❖ Hépatique dans un cas
 - ❖ Surrénalienne dans un cas
 - ❖ Péricardique dans un cas

➤ Bronchoscopie souple :



➤ Confirmation histologique :

- La confirmation histologique a été obtenue par :
 - Biopsies bronchiques dans 7 cas
 - Ponction-biopsie-transpariétale scannoguidée dans 4 cas
 - Sur pièce opératoire dans 1 cas

➤ Traitement :

- Le traitement était palliatif dans 75 % des cas

CONCLUSION

- Le tabagisme n'est pas le seul facteur de risque, des phénomènes constitutionnels, hormonaux et génétiques semblent interférer chez la femme. Cependant, le cancer bronchique reste de découverte tardive et de pronostic réservé

REFERENCES

- N. Souki et al. Particularités du carcinome épidermoïde bronchique chez la femme. Revue des maladies respiratoires, Volume 30, Page A 86, Janvier 2013