



Les tumeurs pleurales primitives : aspects cliniques, radiologiques et thérapeutiques

Oulad Bada H., Arfaoui H., Msika S., Bamha H., Bougteb N., Jabri H., El Khattabi W ., Afif Mly H.

Service des Maladies Respiratoires, Hôpital 20 Août, CHU Ibn Rochd, Casablanca, Maroc

RESUME

Les tumeurs pleurales primitives sont des tumeurs rares dont la principale tumeur pleurale est le mésothéliome pleural malin.

Nous en rapportons 9 cas colligés au service des maladies respiratoires de l'hôpital 20 Août 1953 de Casablanca entre janvier 2020 et novembre 2025.

La moyenne d'âge était de 63 ans avec une prédominance féminine dans 5 cas. Une exposition à l'amiante a été retrouvée dans 3 cas, le tabagisme actif dans 2 cas. La symptomatologie respiratoire a été dominée par les douleurs thoraciques dans 8 cas, la dyspnée dans 7 cas, la toux sèche dans 5 cas et un fléchissement de l'état général dans tous les cas. Les aspects radiologiques retrouvés étaient : un épaississement pleural mamelonné dans 5 cas et associé à une pleurésie dans 2 cas, une pleurésie isolée dans 2 cas et une masse pleurale dans 2 cas. Le diagnostic a été posé par ponction biopsie pleurale dans 3 cas, ponction biopsie transpariétale échoguidée dans 4 cas et par tracoscopie dans 2 cas. Les tumeurs pleurales primitives étaient : un mésothéliome pleural malin dans 6 cas, une tumeur fibreuse solitaire dans 2 cas et un leiomyosarcome pleural dans un cas. Le traitement a été basé sur la chimiothérapie palliative chez les 6 cas de mésothélium pleural malin, la chirurgie dans les 2 cas de tumeur fibreuse solitaire et les soins palliatifs dans le leiomyosarcome pleural.

Nous insistons à travers ce travail sur la rareté des tumeurs pleurales primitives dont le pronostic reste meilleur pour les tumeurs fibreuses solitaires et redoutable pour le mésothéliome pleural malin.

INTRODUCTION

Les tumeurs pleurales primitives sont des tumeurs rares dont la principale tumeur pleurale est le mésothéliome pleural malin.

BUT DU TRAVAIL

Souligner la rareté des tumeurs pleurales primitives et décrire le profil clinique, radiologique et histologique de ces tumeurs ainsi que l'approche thérapeutique.

MATERIEL ET METHODES

❑ Etude retrospective :

- Dossiers de 9 cas de tumeur pleurale primitive hospitalisés au service des maladies respiratoires de l'hôpital 20 août 1953 de Casablanca
- Période allant de janvier 2020 à novembre 2025
- Fiche d'exploitation préétablie

RESULTATS

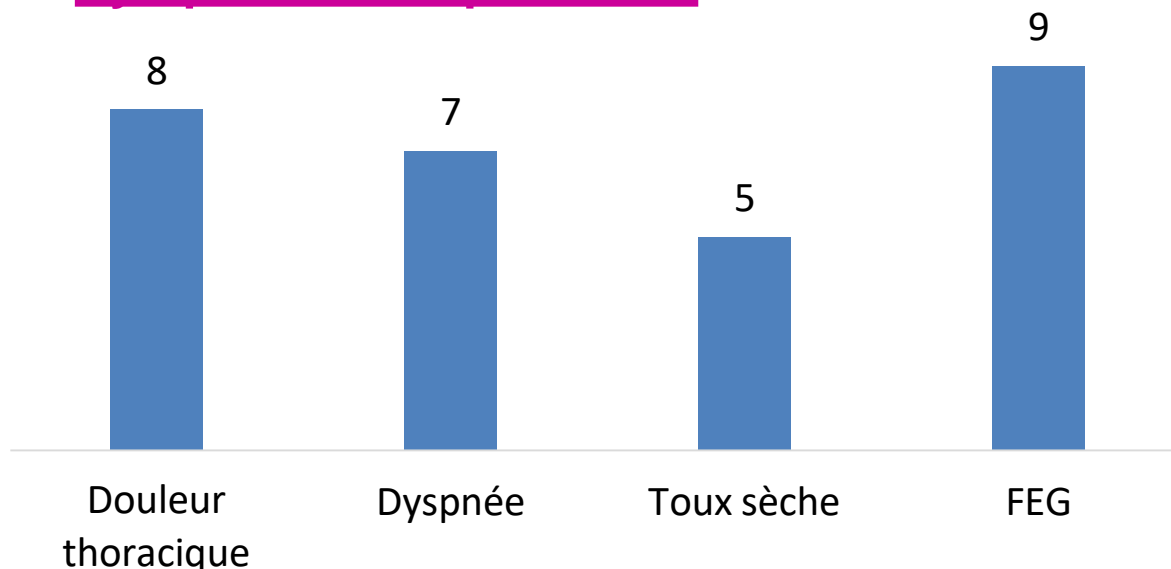
❑ Profil épidémiologique :

- **Moyenne d'âge** : 63 ans
- **Prédominance Féminine** : 5 cas

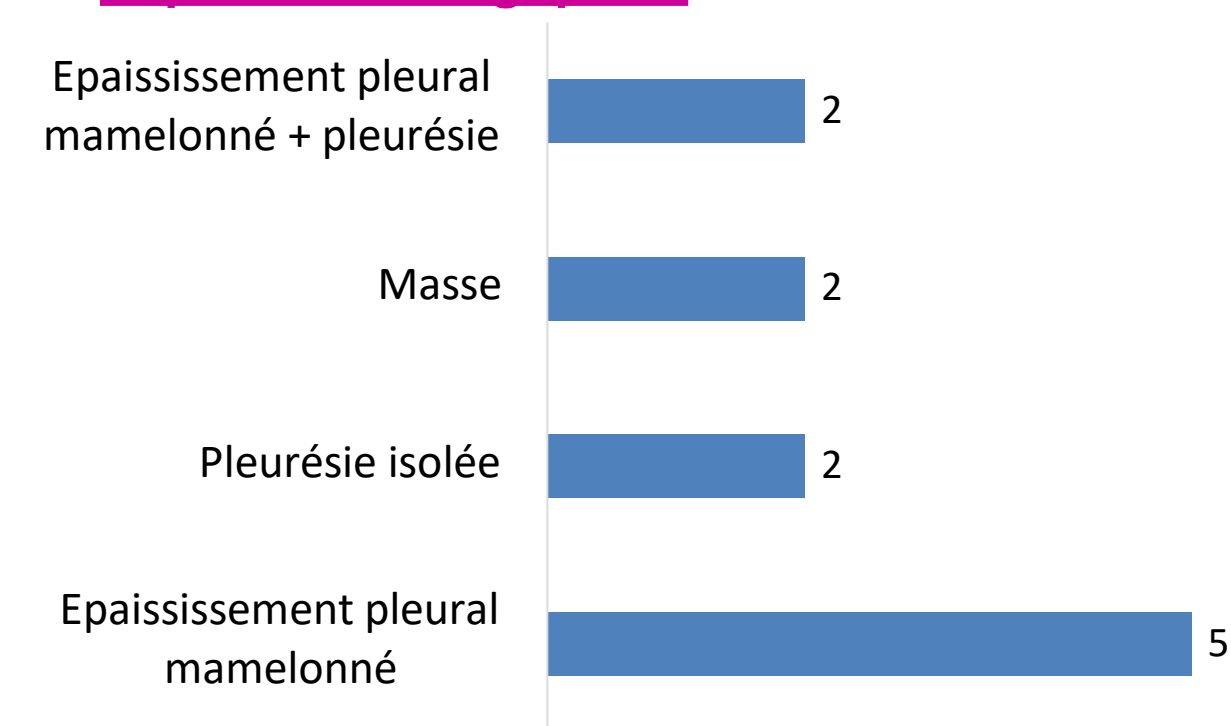
❑ Antécédents :

- **Exposition à l'amiante** : 3 cas
- **Tabagisme actif** : 2 cas

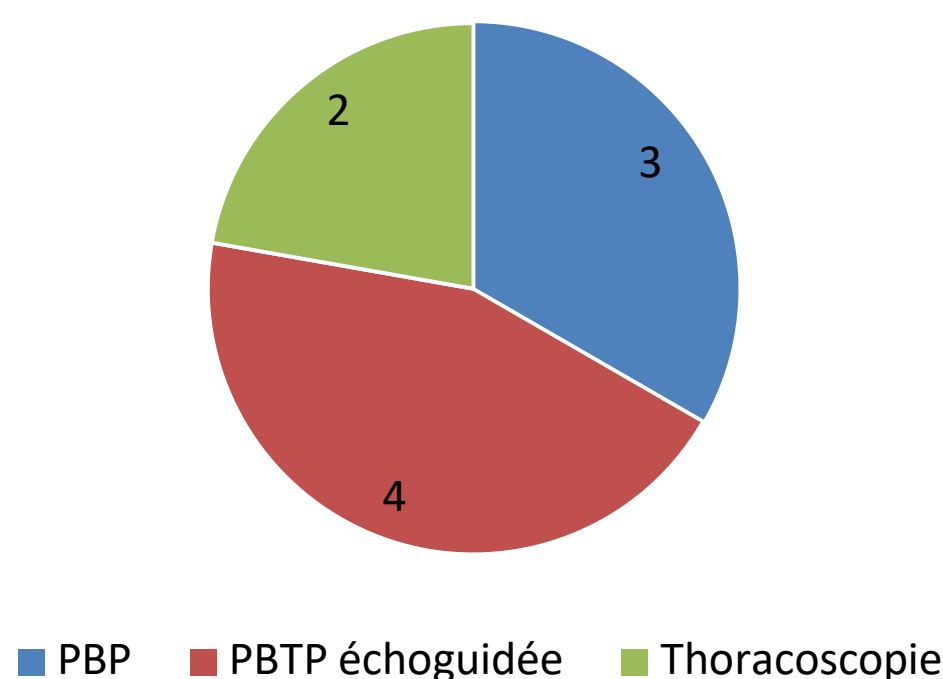
❑ Symptômes respiratoires:



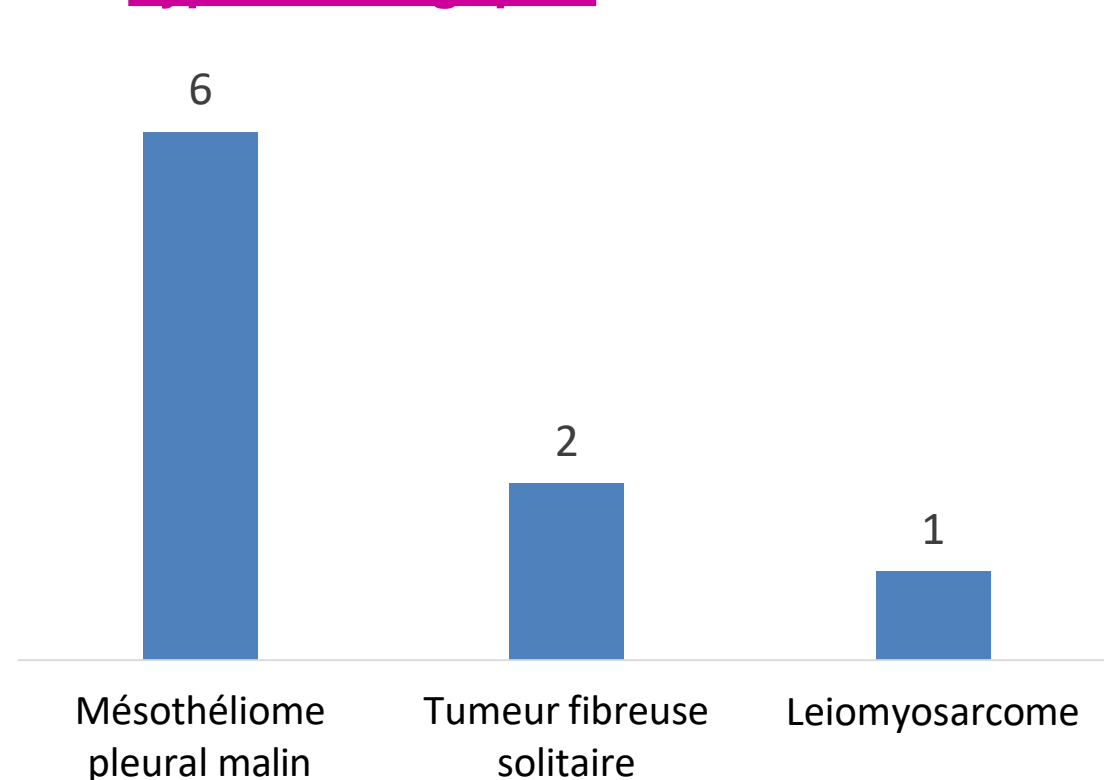
❑ Aspects radiologiques :



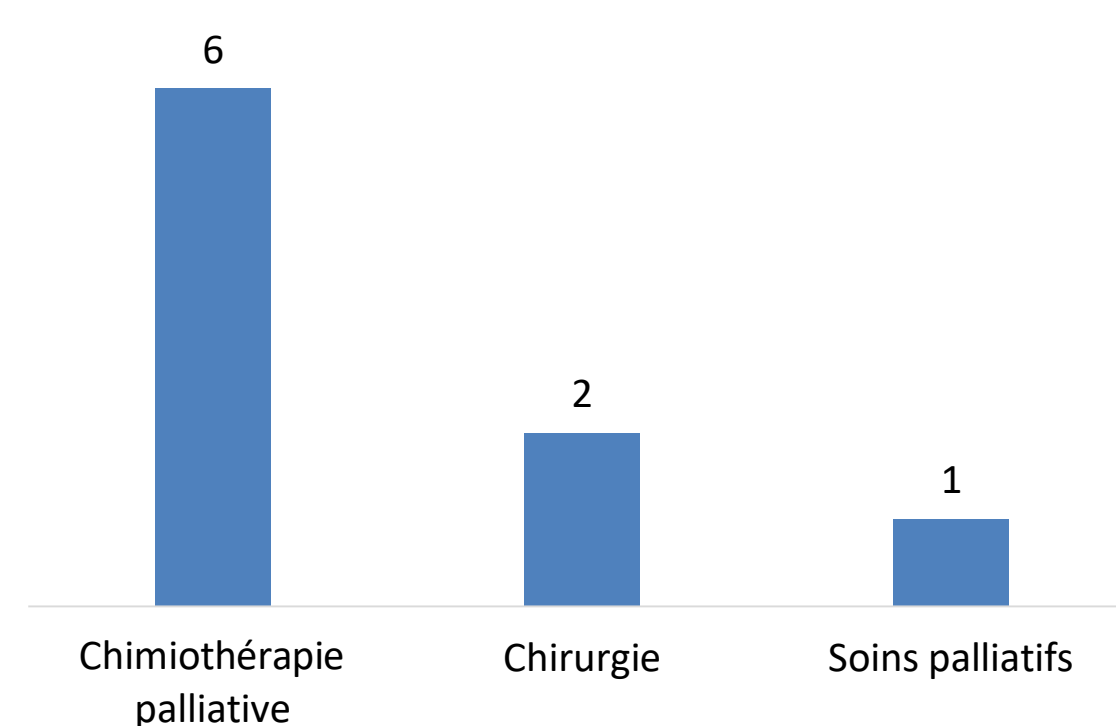
❑ Moyens de confirmation :



❑ Type histologique :



❑ Traitement :



DISCUSSION

Les tumeurs pleurales primitives sont rares, les tumeurs malignes sont plus fréquentes que les tumeurs bénignes, dont la principale tumeur est le mésothéliome pleural malin.

En dehors du mésothéliome, une tumeur pleurale primitive se présente le plus souvent sous la forme d'une lésion unique, parfois multiple mais rarement diffuse.

Le mésothéliome pleural malin est une tumeur hautement maligne et localement agressive qui apparaît au cours de la sixième ou de la septième décennie. Il est associé à l'exposition à l'amiante, avec une latence moyenne de 35-40 ans pour son développement.

La tumeur fibreuse solitaire de la plèvre est généralement observée dans la tranche d'âge 45-60 ans. La plupart de ces tumeurs sont bénignes, mais elles peuvent être malignes dans 20 % des cas, des hypoglycémies et une ostéo-arthropathie hypertrophiante de Pierre Marie sont souvent associées quand la tumeur dépasse 7 cm.

Autres rares tumeurs : Lipome pleural, kystes mésothéliaux, l'hémangioendothéliome épithélioïde, les sarcomes, l'histiocytome fibreux malin, l'ostéosarcome extrasquelettique...

Le caractère résécable et la nature histologique constituent les deux facteurs essentiels de la prise charge. Si la tumeur est d'allure bénigne et apparaît comme résécable en totalité, la chirurgie est thérapeutique d'emblée. À l'opposé une tumeur non résécable et/ou d'allure maligne relève d'une résection après un diagnostic préopératoire, voire après un traitement néoadjuvant.

CONCLUSION

Nous insistons à travers ce travail sur la rareté des tumeurs pleurales primitives dont le pronostic reste meilleur pour les tumeurs fibreuses solitaires et redoutable pour le mésothéliome pleural malin.

REFERENCES

- 1 Sureka B, Thukral BB, Mittal MK, Mittal A, Sinha M. Radiological review of pleural tumors. Indian J Radiol Imaging. 2013 Oct;23(4):313-20.
- 2 Attanoos RL, Pugh MR. The Diagnosis of Pleural Tumors Other Than Mesothelioma. Arch Pathol Lab Med. 2018 Aug;142(8):902-913
- 3 Beasley MB, Galateau-Salle F, Dacic S. Pleural mesothelioma classification update. Virchows Arch. 2021 Jan;478(1):59-72.