

Le mésothéliome pleural malin

N. Yousfi, H. Benjelloun, W. Jalloul, K. Chaanoun, H. Harraz,Z. Laklaai,N. Zaghba
Service des maladies respiratoires, CHU Ibn Rochd, Casablanca, Maroc

Introduction

- Le mésothéliome pleural malin est une tumeur maligne primitive de la plèvre de pronostic redoutable.
- L'objectif de notre étude est de déterminer les différents aspects radio-cliniques, thérapeutiques et évolutifs du mésothéliome pleural malin.

Matériels et méthodes

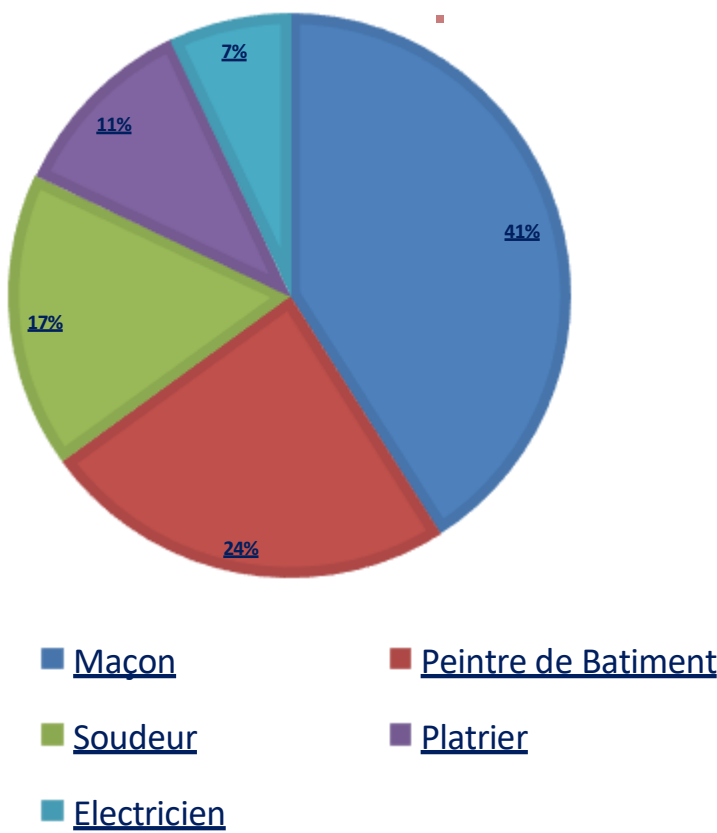
- Etude rétrospective.
- 32 cas ayant un mésothéliome pleural malin colligés au service des maladies respiratoires du CHU Ibn Rochd de Casablanca.
- Période : entre janvier 2005 et juin 2025.

Résultats

Données épidémiologiques:

- Prédominance masculine : 66%.
- Moyenne d'âge : 59ans (51- 68 ans).
- Exposition à l'amiante dans 67 % des cas.

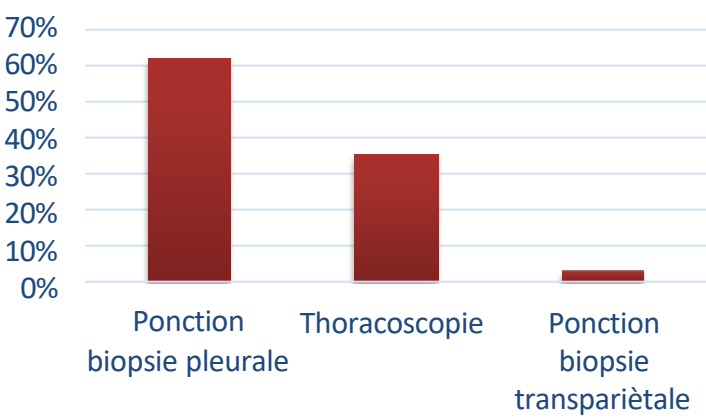
Profession:



Symptomatologie clinique:

Symptômes	Nombre de cas	%
Douleur thoracique	32	100
Dyspnée	20	69
Altération de l'état général	32	100

Moyens diagnostiques:



Aspects radiologiques:

Aspects radiologiques	Nombre de cas	%
Pleurésie	32	100
Lésions parenchymateuses	27	86
Plèvre mamelonnée	19	62
Calcifications pleurales	1	4

Traitement:

- Traitement palliatif : 27 cas.
- Traitement chirurgical: 5 cas.
- Talcage thoracique: 15 cas.

Evolution:

- Décès : 12 cas.

Conclusion

À travers notre étude, nous insistons sur les difficultés diagnostiques et thérapeutiques ainsi que le pronostic sombre du mésothéliome pleural malin.